https://doi.org/10.52581/1814-1471/77/02
УДК 618.19-089.87-06:616-005.98-084

ПРОФИЛАКТИКА ПОСТМАСТЭКТОМИЧЕСКОЙ ЛИМФЕДЕМЫ: СОВРЕМЕННЫЕ ВОЗМОЖНОСТИ

В.Ф. Байтингер[1, 2], О.С. Курочкина [1, 3, 4], Е.Г. Звонарёв[5], А.А. Лойт[6]

[1] *АНО «НИИ микрохирургии», Российская Федерация, 634063, г. Томск, ул. Ивана Черных, д. 96*

[2] *ФГБОУ ВО «Красноярский государственный медицинский университет им. проф. В.Ф. Войно-Ясенецкого» Минздрава России, Российская Федерация, 660022, г. Красноярск, ул. Партизана Железняка, д. 1*

[3] *ОГАУЗ «Томский областной онкологический диспансер», Российская Федерация, 634009, г. Томск, пр. Ленина, д. 115*

[4] *ФГБОУ ВО «Сибирский государственный медицинский университет» Минздрава России, Российская Федерация, 634050, г. Томск, ул. Московский тракт, д. 2*

[5] *ГБУЗ «Городская клиническая больница им. Д.Д. Плетнёва ДЗМ» Российская Федерация, 105077, г. Москва, ул. 11-я Парковая, д. 32, корп. 1*

[6] *Санкт-Петербургское государственное бюджетное учреждение профессионального образования «Медицинский колледж №1» Российская Федерация, 198188, г. Санкт-Петербург, ул. Зайцева, д. 28*

Трехмерная компьютерная модель топографо-анатомических вариантов лимфатических узлов в подмышечной ямке дает основания усомниться в непререкаемости известных данных по нормальной анатомии лимфатических узлов. Это касается, в основном, наличия латеральной (плечевой) группы подмышечных лимфоузлов (4–6 узлов), которые могут располагаться не только на медиальной, но и на задней поверхности плеча. В ряде случаев эта группа подмышечных лимфоузлов вообще отсутствует в своем типичном месте и находится в тесном соседстве с центральной (промежуточной) группой лимфоузлов. Внимание к латеральной (плечевой) группе лимфоузлов вызвано тем, что через них происходит лимфодренаж от всей поверхностной (эпифасциальной) лимфатической системы волярной поверхности верхней конечности (кожа и подкожная клетчатка). От латеральной группы лимфатических узлов лимфодренаж направлен либо к центральной группе, либо к дельтапекторальным лимфатическим узлам. В ходе подмышечной лимфодиссекции I, II и III уровней при раке молочной железы возможно сохранить только дельтапекторальный лимфоузел с его афферентными и эфферентными сосудами, обеспечивающими полноценный лимфодренаж от дорсолатеральной поверхности верхней конечности. Но в этой ситуации без лимфодренажа (поверхностного и глубокого) при сохранной лимфопродукции остается внутренняя (волярная) часть верхней конечности, где начинает развиваться лимфостаз. Исключение составляет вариант локализации плечевой группы лимфоузлов на задней поверхности плеча, при котором удается сохранить латеральную группу лимфатических узлов, не попадающую в блок жировой клетчатки с другими регионарными лимфоузлами, а значит и частично сохранить лимфодренаж от медиальной поверхности иппсилатеральной верхней конечности в направлении к дельтапекторальному лимфатическому узлу. С учетом топографо-анатомической вариабельности коллекторов лимфооттока в подмышечной ямки и разнообразного характера вовлеченности лимфоузлов в метастатический процесс, в каждом клиническом случае, стандартное предоперационное картирование подмышечных лимфоузлов (reverse lymphatic mapping) не позволяет спрогнозировать риск и сроки развития послеоперационной лимфедемы верхней конечности. Преимуществом нашей технологии – двухконтрастной флюоресцентной лимфографии – является возможность визуальной дифференцировки всех элементов лимфооттока от молочной железы (indocyanine green – ICG) и ипсилатеральной верхней конечности (methylene blue – MB). По результатам исследования можно будет уточнить локализацию латеральной (плечевой) группы подмышечных лимфоузлов, топографо-анатомические особенности коллекторов лимфооттока в подмышечной ямке и показания к выполнению лимфовенозного шунтирования для первичной хирургической профилактики постмастэктомической лимфедемы верхней конечности.

Ключевые слова: *радикальная мастэктомия, картирование лимфоузлов, постмастэктомическая лимфедема верхней конечности, профилактика постмастэктомической лимфедемы, подмышечная лимфодиссекция, лимфовенозное шунтирование.*

Конфликт интересов: авторы подтверждают отсутствие конфликта интересов, о котором необходимо сообщить.

Прозрачность финансовой деятельности: Исследование выполнялось в рамках соглашения № 14.579.21.0146 (уникальный идентификатор – RFMEFI57917X0146).

Для цитирования: Байтингер В.Ф., Курочкина О.С., Звонарёв Е.Г., Лойт А.А. Профилактика постмастэктомической лимфедемы: современные возможности. *Вопросы реконструктивной и пластической хирургии.* 2021;24(2):15–27. doi 10.52581/1814-1471/77/02

POSTMASTECTOMIC LYMPHEDEMA PREVENTION: MODERN POSSIBILITIES

V.F. Baytinger[1, 2], O.S. Kurochkina[1, 3, 4], E.G. Zvonarev[5], A.A. Loyt[6]

[1] *Institute of Microsurgery, 96, Ivan Chernykh st., Tomsk, 634063, Russian Federation*

[2] *Krasnoyarsk State Medical University named after Prof. V.F. Voyno-Yasenetsky, 1, Partizan Zheleznyak st., Krasnoyarsk, 660022, Russian Federation*

[3] *Tomsk Regional Oncology Center, 115, Lenin Ave., Tomsk, 634050, Russian Federation*

[4] *Siberian State Medical University, 2, Moscow tract st., Tomsk, 634050, Russian Federation*

[5] *City Clinical Hospital named after D.D. Pletnev, 1/32, 11th Parkovaya st., Moscow, 105077, Russian Federation*

[6] *Medical College No. 1, 28, Zaitsev st., St. Petersburg, 198188, Russian Federation*

A three-dimensional computer model of the topographic and anatomical variants of the lymph nodes in the axillary fossa gives reason to doubt the indisputability of the known data on the normal anatomy of the lymph nodes. This mainly concerns the presence of a lateral (shoulder) group of axillary lymph nodes (4–6 nodes), which can be located not only on the medial, but also on the posterior surface of the shoulder. In some cases, this group of axillary lymph nodes is generally absent in its typical place and is in close proximity to the central (intermediate) group of lymph nodes. Attention to the lateral (shoulder) group of lymph nodes is due to the fact that through them lymph drainage occurs from the entire superficial (epifascial) lymphatic system of the volar surface of the upper limb (skin and subcutaneous tissue). From the lateral group of lymph nodes, lymph drainage goes either to the central group or to the deltapectoral lymph nodes. In the course of axillary lymph node dissection of I, II and III levels in breast cancer, it is possible to save only the deltapectal lymph node with its afferent and efferent vessels, which provides full-fledged lymphatic drainage from the dorsolateral surface of the upper limb. But in this situation, without lymphatic drainage (superficial and deep) with preserved lymph production, the inner (volar) part of the upper limb remains, where lymphostasis begins to develop. An exception is the variant of localization of the brachial group of lymph nodes on the posterior surface of the shoulder, in which it is possible to preserve the lateral group of lymph nodes, which does not fall into the block of adipose tissue with other regional lymph nodes, and therefore partially preserve the lymph drainage from the medial surface of the ipsilateral upper limb towards the deltapectoral lymph node. Taking into account the topographic and anatomical variability of the lymph drainage collectors in the axillary fossa and the varied nature of the involvement of lymph nodes in the metastatic process, in each clinical case, the standard preoperative mapping of axillary lymph nodes (reverse lymphatic mapping) does not allow predicting the risk and timing of the development of postoperative upper limb lymphedema. The advantage of our technology –

two-contrast fluorescent lymphography – is the possibility of visual differentiation of all elements of lymph drainage from the mammary gland (indocyanine green – ICG) and the ipsilateral upper limb (methylene blue – MB). According to the results of the study, it will be possible to clarify the localization of the lateral (shoulder) group of axillary lymph nodes, topographic and anatomical features of the lymphatic drainage collectors in the axillary fossa and indications for lymphovenous shunting for primary surgical prevention of postmastectomy lymphedema of the upper limb.

Keywords: *radical mastectomy, lymph node mapping, postmastectomic lymphedema of the upper limb, prevention of postmastectomy lymphedema, axillary lymph node dissection, lympho-venous shunting.*

Conflict of interest: the authors declare the absence of obvious and potential conflicts of interest related to the publication of this paper.

Financial disclosure: The study was carried out under the agreement No. 14.579.21.0146 (unique identifier – RFMEFI57917X0146).

For citation: Baytinger V.F., Kurochkina O.S., Zvonarev E.G., Loyt A.A. Postmastectomic lymphedema prevention: modern possibilities. *Issues of Reconstructive and Plastic Surgery.* 2021;24(2):15–27. doi 10.52581/1814-1471/77/02

Современные технологии хирургического лечения рака молочной железы базируются на принципах классической модифицированной радикальной мастэктомии по J.L. Madden и соавт. (1965, 1972) [1, 2]. Эту операцию выполняют в любом онкологическом центре мира. Она позволила получить великолепные отдаленные результаты лечения рака молочной железы (РМЖ) с показателями пятилетней выживаемости до 95,5%. К сожалению, одним из последствий такой операции является развитие в разные сроки (месяцы, годы) после хирургического вмешательства постмастэктомической лимфедемы верхней конечности (ПМЛВК), частота которой может достигать 70% [3, 4]. Хирурги-онкологи считают, что ПМЛВК – одно из чрезвычайно частых осложнений комплексного лечения РМЖ [5].

Постмастэктомическая лимфедема верхней конечности – это лимфогенный отек мягких тканей, возникающий в результате накопления в них богатой белком интерстициальной жидкости (высокобелковый отек), вызванный низкой пропускной способностью регионального лимфатического русла (недостаточностью лимфодренажа) в комбинации с недостаточной экстралимфатической «утилизацией» белков плазмы, которая со временем приводит к развитию необратимых фиброзных изменений в коже и подкожной клетчатке [6]. В МКБ-10 лимфедема верхней конечности в структуре постмастэктомического синдрома выделена в отдельную нозологию и имеет собственный код I97.2. В конце прошлого века частота ПМЛВК в странах Западной Европы после комбинированного лечения РМЖ, включающего не только лимфодиссекцию регионарных лимфоузлов, но и лучевую терапию, варьировала от 38 до 89% [7]. В 2013 г. в журнале «The Lancet Oncology» (Т. 14, с. 500–515) впервые были приведены современные данные T. DiSipio и соавт. о результатах метаанализа частоты развития лимфедемы верхней конечности после комбинированного лечения РМЖ [8]. По их данным, в мире ежегодно оперируют 1,3 млн женщин по поводу данной патологии и только в 10–40% случаев выполняют радикальную мастэктомию с расширенной лимфодиссекцией, получая послеоперационные осложнения в виде ПМЛВК в том же количестве. Наряду со стандартными объемами хирургического лечения РМЖ применяют и органосохраняющий подход, базирующийся на современных радиоизотопных методах диагностики, как первичного очага, так и вторичного метастатического поражения. После биопсии сигнального лимфоузла в подмышечной ямке и отсутствия в нем метастаза, при наличии единичной опухоли небольшого размера без инвазии окружающих структур выполняют секторальную резекцию молочной железы без аксиллярной лимфодиссекции. Такой дифференцированный подход позволил уменьшить количество радикальных мастэктомий по J.L. Madden и, соответственно, снизить частоту возникновения ПМЛВК в странах Западной Европы с 70% до 5–35%. Однако после биопсии сигнального лимфоузла у 2–6% женщин также развивалась лимфедема верхней конечности. О результатах пятилетней выживаемости после органосохраняющих операций при РМЖ информации пока мало. По данным T. DiSipio и соавт. [8], ежегодно число пациенток с лимфедемой верхней конечности пополняется на 300 тыс. женщин. При оценке частоты развития ПМЛВК установлено, что в течение первого года после операции лимфедема была диагностирована у 13,5% пациенток, когда объем ипсилатеральной конечности

превышал объем контрлатеральной (здоровой) конечности не менее чем на 200 мл. С такой же разницей в объеме между верхними конечностями лимфедема встречалась у 30,2% пациенток через 5 лет. Через 10 лет после радикальной мастэктомии, лимфедема верхней конечности встречалась у 41,1% женщин [9]. По данным G. Visconti (2018), лимфедема верхней конечности в 98% случаев – это «breast cancer related lymphedema» [10]. Существуют и другие редкие причины развития вторичной лимфедемы верхней конечности, связанные с повреждениями лимфатической системы (травматические, онкогематологические и др.), вызывающие нарушения лимфодренажа из соответствующего региона. В настоящее время формируется устойчивое мнение считать лимфедему верхней конечности после радикальной мастэктомии по J.L. Madden et al. [1, 2] ятрогенным осложнением. В настоящее время нет технологий, позволяющих при аксиллярной лимфодиссекции провести предварительную визуальную дифференцировку как общих, так и собственных элементов лимфодренажа (лимфоузлов, приносящих и отводящих лимфососудов) таких соседних органов, как молочная железа и ипсилатеральная верхняя конечность. Все приведенные выше данные свидетельствуют о том, что разработка технологий профилактики ПМЛВК на основе данных двухконтрастной флюоресцентной лимфографии, крайне актуальна.

Цель исследования: оценить современные возможности профилактики постмастэктомической лимфедемы верхней конечности при выполнении модифицированной радикальной мастэктомии по J.L. Madden [1, 2].

Задачи исследования.

1. Проанализировать вариантную анатомию регионарных коллекторов лимфооттока молочной железы и верхней конечности с позиции профилактики постмастэктомической лимфедемы верхней конечности.

2. Оценить перспективы технологии двухконтрастного картирования регионарных лимфатических узлов, приводящих и отводящих лимфососудов, дренирующих лимфу от молочной железы и верхней конечности в профилактической хирургии постмастэктомической лимфедемы верхней конечности.

МАТЕРИАЛ И МЕТОДЫ

Варианты топографии подмышечных лимфоузлов анализировали, опираясь на данные 150 литературных источников по топографической анатомии подмышечных лимфоузлов, опубликованных за последние 50 лет. На кафедре оперативной хирургии и топографической анатомии СЗГМУ им. И.И. Мечникова (г. Санкт-Петербург) проводили объемно-структурный анализ вариантов топографии подмышечных лимфоузлов с использованием программы гибридного трехмерного моделирования Power SHAPE (Delcam, Великобритания). Анализ полученных результатов осуществляли путем сравнения полученных данных с информацией по подмышечным лимфоузлам, закрепленной в Международной анатомической номенклатуре (2003).

Разработка технологии картирования регионарных лимфоузлов, приносящих и отводящих лимфососудов молочной железы и ипсилатеральной верхней конечности была осуществлена на основе двух лимфотропных флюоресцрующих препаратов (indocyanine green – ICG, methylene blue – MB) по гранту Минобрнауки РФ в рамках соглашения № 14.579.21.0146 (уникальный идентификатор – RFMEFI57917X0146) на базе Томской технико-внедренческой зоны и в АНО «НИИ микрохирургии» (г. Томск). Получен патент № 2707828 РФ, МПК A61B 6/00 «Устройство для фотодинамической визуализации для дифференциации путей лимфооттока» [11].

РЕЗУЛЬТАТЫ

В Международной анатомической номенклатуре (2003) была закреплена информация о том, что регионарные лимфатические узлы верхней конечности – это плечевые (латеральные), центральные (промежуточные), апикальные (подключичные), дельтопектаральный узел, надключичные лимфатические узлы (глубокие шейные узлы). Из перечисленных групп общими для молочной железы и верхней конечности являются центральная и апикальная группа подмышечных лимфоузлов. Имеются данные об особенностях оттока лимфы из зоны сосково-ареолярного комплекса, который происходит, в первую очередь, в парастернальный лимфатический узел, расположенный в 5-м межреберном промежутке, непосредственно у края грудины вдоль внутренней грудной артерии [12].

Однако классическая, нормальная анатомия лимфатических узлов подмышечной ямки не отражает всего многообразия вариантов топографии, наличия или отсутствия отдельных групп подмышечных лимфоузлов. Поэтому с помощью специальной компьютерной программы была построена трехмерная модель грудной клетки с молочной железой и группами лимфатических узлов подмышечной ямки во всех известных топографо-анатомических вариантах. На этой своеобразной матрице стало хорошо видно не только все многообразие групп лимфатических узлов, но их расположение по отношению к кровеносным сосудам, стенкам подмышечной впадины и межреберным промежуткам (рис. 1) [13].

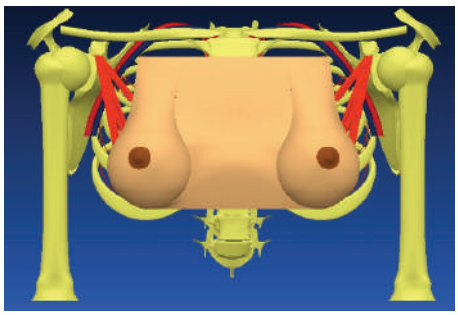

Рис. 1. Трехмерная компьютерная модель грудной клетки с молочной железой [13]

Fig. 1. Three-dimensional computer model of the chest with the mammary gland [13]

Исследование вариантной анатомии лимфатических узлов подмышечной ямки с использованием трехмерной компьютерной модели грудной клетки с молочной железой показало наличие следующих клинически значимых вариантов расположения регионарных мышечных лимфатических узлов (рис. 2, 3) [13].

Таким образом, систематизация данных о топографии регионарных лимфоузлов подмышечной ямки подтверждает широкую топографо-анатомическую вариабельность расположения различных групп лимфатических узлов, наличие или отсутствие в типичном месте той или иной группы, обуславливающие варианты синтопии коллекторов лимфооттока как молочной железы, так и верхней конечности. Вопрос о закономерностях и особенностях лимфогенного метастазирования РМЖ при описанных вариантах топографии подмышечных лимфоузлов также остается открытым.

Метод радикальной модифицированной мастэктомии при раке молочной железы по J.L. Madden предполагает удаление молочной железы с лимфодиссекцией подмышечных лимфоузлов I–II–III уровня единым блоком без удаления грудных мышц (рис. 4).Стандартная лимфодиссекция I уровня представлена на рис. 5. [13].

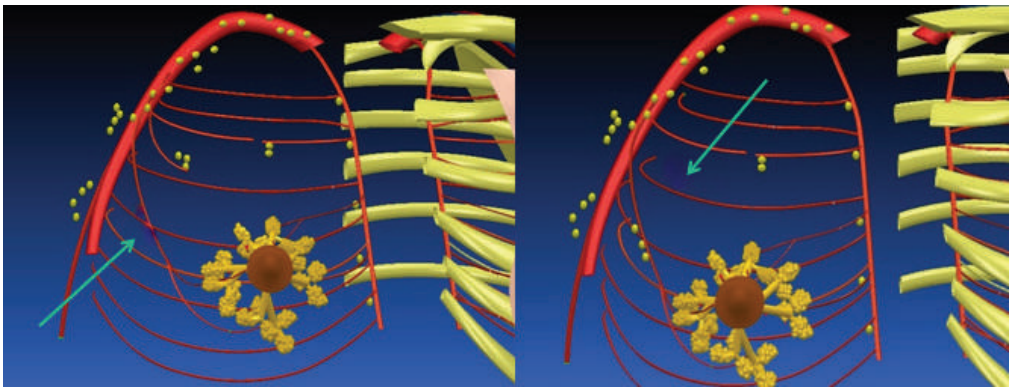

а *б*

Рис. 2. Вариант топографии подмышечных регионарных лимфоузлов: нет внутренней группы (*а*); нет передней (транспекторальной) группы (*б*) [13]

Fig. 2. Variant of the topography of the axillary regional lymph nodes: there is no internal group (*a*); there is no anterior (transpectoral) group (*б*) [13]

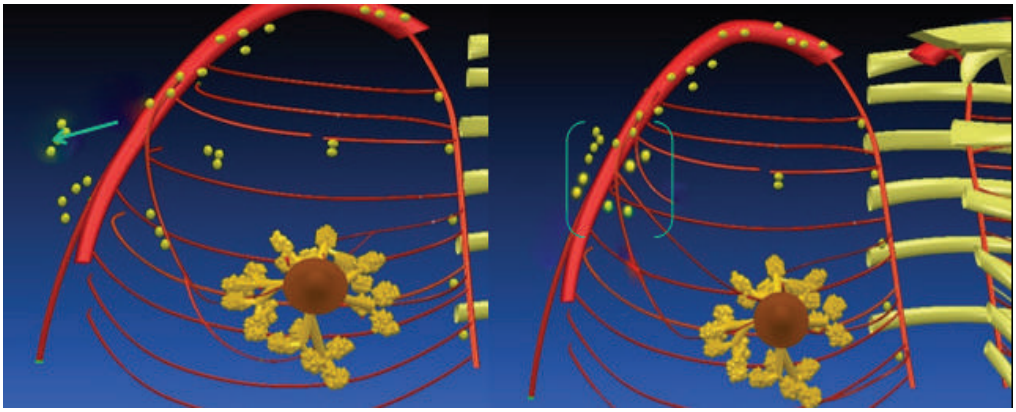

а *б*

Рис. 3. Вариант топографии подмышечных регионарных лимфоузлов: латеральная группа расположена по задней поверхности плеча (*а*); все группы лимфоузлов (латеральные, внутренние, центральные) расположены у вершины подмышечной ямки (*б*)[13]

Fig. 3. Variant of the topography of the axillary regional lymph nodes: the lateral group is located on the posterior surface of the shoulder (*a*); all groups of lymph nodes (lateral, internal, central) are located at the apex of the axillary fossa (*б*) [13]

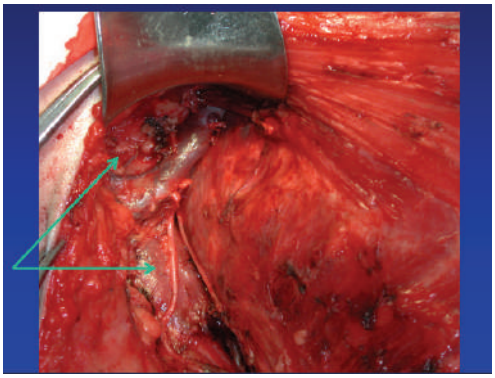

Рис. 4. Тотальная лимфодиссекция в подмышечной ямке при мастэктомии по J.L. Madden [13]
Fig. 4. Total lymph node dissection in the armpit during mastectomy according to J.L. Madden [13]

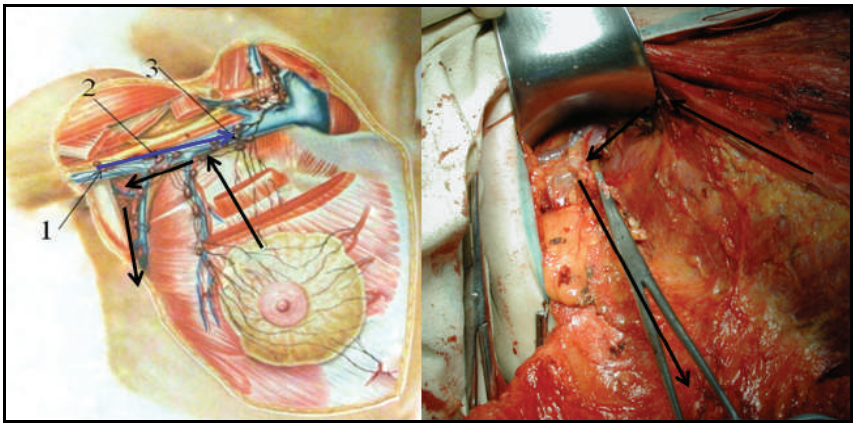

а *б*

Рис. 5. Стандартная лимфодиссекция I уровня в подмышечной ямке по Е.Г. Звонареву предполагает удаление жировой клетчатки вместе с пакетом лимфоузлов в границах: кнутри от подлопаточной артерии, книзу от подмышечной вены и кнаружи от латерального края малой грудной мышцы, включая лимфоузлы вдоль подлопаточной и наружной грудной артерий: *а* – схема; *б* – интраоперационная картина [13]

Fig. 5. Standard level I lymph node dissection in the axillary fossa according to E.G. Zvonarev assumes the removal of fatty tissue together with a package of lymph nodes within the following boundaries: medially from the subscapularis artery, downward from the axillary vein and outwardly from the lateral edge of the pectoralis minor, including the lymph nodes along the subscapularis and external thoracic arteries: *a* – diagram; *б* – intraoperative picture [13]

Современная идеология предупреждения генерализации опухолевого процесса не предполагает индивидуального для каждой пациентки объема подмышечной лимфодиссекции и не рассматривает возможность сохранения лимфодренажа от ипсилатеральной верхней конечности, даже если таковая имеется. Для хирурга-онколога в первую очередь важно соблюдение фундаментального принципа онкологического лечения – радикальность оперативного вмешательства.

ТЕХНОЛОГИЯ КАРТИРОВАНИЯ РЕГИОНАРНЫХ ЛИМФОУЗЛОВ И ЛИМФОСОСУДОВ ДВУХ СОСЕДНИХ ОРГАНОВ

Мечта многих поколений врачей-онкологов о возможности дооперационной неинвазивной оценки органопринадлежности и патологического статуса регионарных лимфоузлов и их лимфососудов сегодня становится реальностью. Это стало возможным с появлением технологии флюоресцентной лимфографии с препаратом индоцианина зеленого (indocyanine green – ICG), который светится под воздействием инфракрасного излучения длиной волны 780 нм; свечение улавливается фотодинамической камерой.

За основу нашей технологии был взят известный метод «reverse lymphatic mapping» [14], с помощью которого его создателям впервые удалось разработать технологию забора лимфатического лоскута в подмышечной ямке для последующего переноса в паховую область с сохранением лимфодренажа от верхней конечности (рис. 6).

Наше оборудование, в отличие от упомянутого выше метода, связано с использованием двух флюоресцирующих контрастов (индоцианин зеленый и метиленовый синий), которые светятся под воздействием светодиодных инфракрасных и красных лазеров с длиной волны 780 и 660 нм (рис. 7, 8).

Главным преимуществом нашей технологии – двухконтрастной флюоресцентной лимфографии соседних территорий, является возможность дифференцировать не только собственные территории лимфооттока, но и общие. Если одни и те же лимфоузлы и лимфососуды светятся при одной и другой длинах волны (780 и 660 нм), то их можно с уверенностью считать общими для соседних областей. Дизайн разрабатываемого оборудования и его характеристики представлены на рис. 9. Область подкожного введения и дозы вводимых флюоресцирующих препаратов для картирования лимфоузлов и лимфососудов молочной железы и верхней конечности были определены на основе опыта коллег, разработавших «reverse lymphatic mapping».

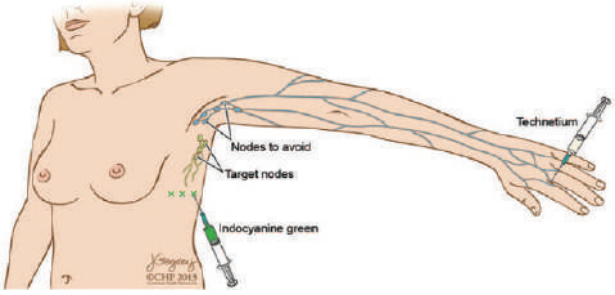

Рис. 6. Применение «reverse lymphatic mapping» для картирования подмышечных лимфатических узлов и «сигнального узла» [14]

Fig. 6. Application of "reverse lymphatic mapping" for mapping axillary lymph nodes and "sentinel node" [14]

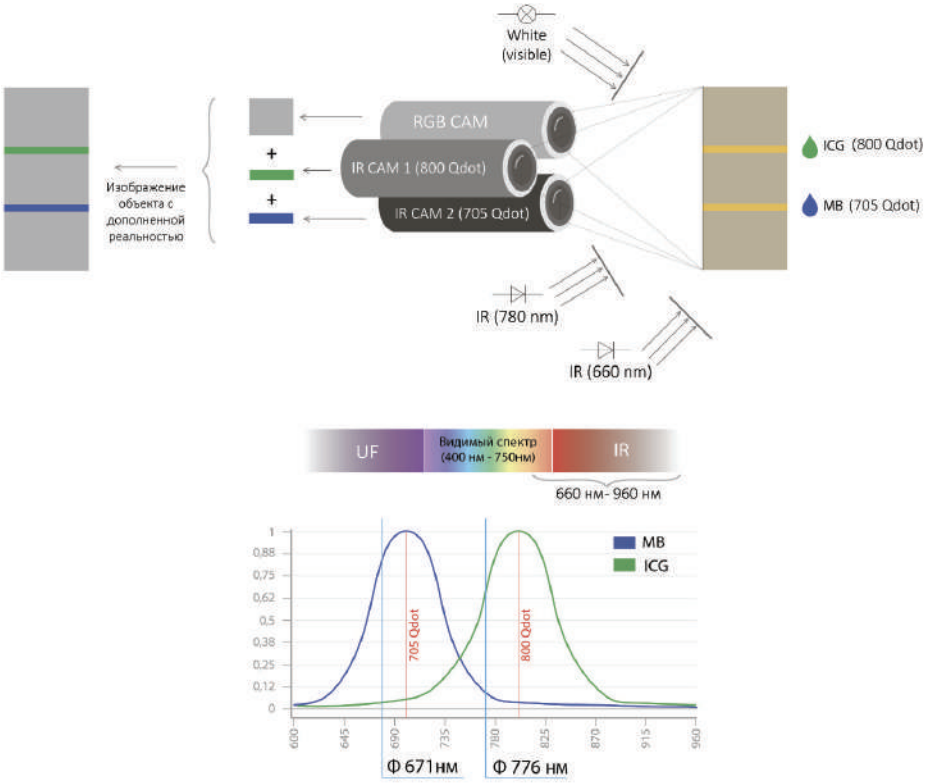

Рис. 7. Способ визуализации контрастов ICG и MB. Для флюоресценции метиленового синего используется лазерный диод, максимум излучения которого соответствует длине волны 660 нм; для флюоресценции индоцианина зеленого используется лазерный диод, максимум излучения которого соответствует длине волны 780 нм. Пики максимального свечения метиленового синего и индоцианина зеленого будут 705 и 800 нм соответственно (из отчета по гранту в рамках соглашения № 14.579.21.0146, уникальный идентификатор – RFMEFI57917X0146)

Fig. 7. Method of visualization of ICG and MB contrasts. For methylene blue fluorescence, a laser diode is used, the maximum emission of which corresponds to a wavelength of 660 nm; for the fluorescence of indocyanine green, a laser diode is used, the maximum radiation of which corresponds to a wavelength of 780 nm. The peaks of the maximum luminescence of methylene blue and indocyanine green will be 705 and 800 nm, respectively (from the report on the grant under the agreement No. 14.579.21.0146, unique identifier - RFMEFI57917X0146)

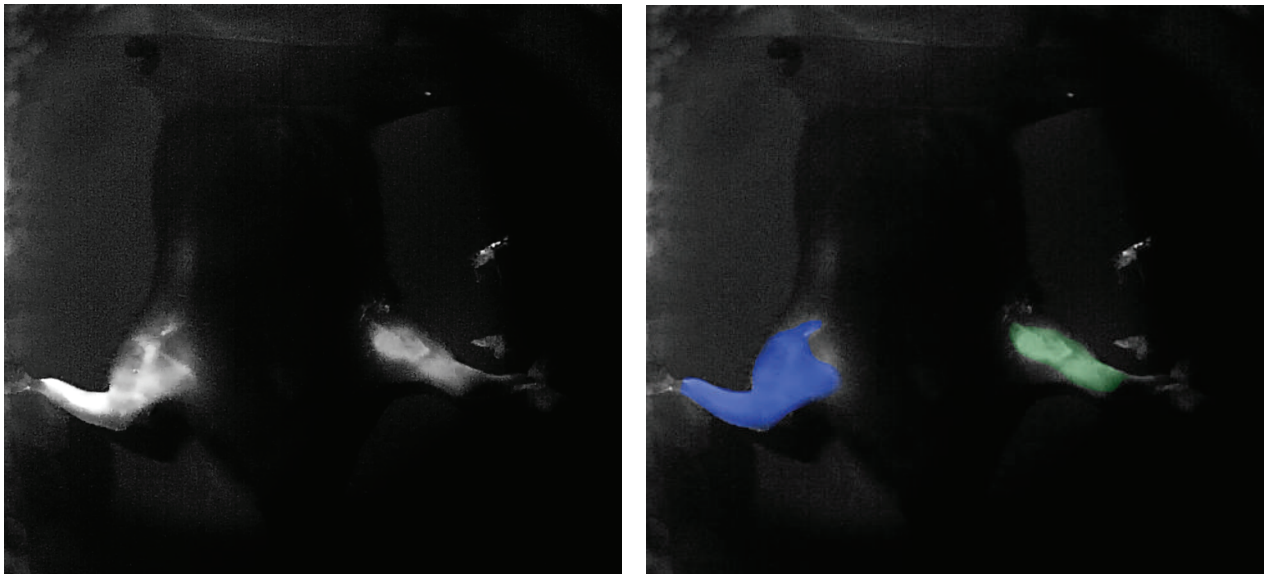

а *б*

Рис. 8. Изображение экспериментального животного (крыса-самец линии Вистар массой 338 г), полученное через 1,5 мин после синхронного введения водного раствора метиленового синего с концентрацией красителя 0,1% в дозе 0,2 мл/кг в правую заднюю лапу и водного раствора индоцианина зеленого с концентрацией красителя 0,05% в дозе 0,2 мл/кг в левую заднюю лапу, полученного с помощью макета АПК РФДВ (аппаратно-программный комплекс расширенной фотодинамической визуализации для дифференциации путей лимфооттока от близкорасположенных органов) при настройке макета для регистрации флуоресценции обоих красителей в монохромном режиме (*а*), в режиме окрашивания спектрального изображения рабочей области с использованием палитры псевдоцветов (б) (из отчета по гранту в рамках соглашения № 14.579.21.0146, уникальный идентификатор – RFMEFI57917X0146)

Fig. 8. Image of an experimental animal (rat, male Wistar line, weighing 338 g), obtained 1.5 min after the simultaneous introduction of an aqueous solution of methylene blue with a dye concentration of 0.1% at a dose of 0.2 ml / kg in the right hind paw and an aqueous solution of indocyanine green with a dye concentration of 0.05% at a dose of 0.2 ml / kg in the left hind paw, obtained using the APC RFDV model (hardware and software complex for extended photodynamic imaging for differentiating lymph drainage pathways from nearby organs) when setting up a layout for registration of fluorescence of both dyes in monochrome mode (*a*), in the mode of coloring the spectral image of the working area using a palette of pseudo colors (*б*) (from the report on the grant under agreement No. 14.579.21.0146, unique identifier - RFMEFI57917X0146)

Прибор состоит из:
- Штатива
- Дисплея (может использоваться 7"-24")
- Разработанной специализированной беспроводной видеокамеры

Технические характеристики видеокамеры:
Предназначена для работы с двумя флюоресцентами.
Светодиодные подсветки, 780 нм и 660нм
Мощность 5Вт/см^2
Рабочая дистанция 10-30см
Рабочая область от 100x100мм до 300x200 мм
Увеличение до 10 крат
Автофокусировка
Возможно использование с дисплеями с диагональю от 7 до 24 дюймов, подключаемые по HDMI

Рис. 9. Дизайн разрабатываемого оборудования для дифференцировки путей лимфооттока

Fig. 9. Design of the developed equipment for the differentiation of lymph flow pathways

ОБСУЖДЕНИЕ

Лимфодренаж от верхней конечности и молочной железы. Оценка последствий лимфодиссекции при радикальной мастэктомии по Маддену

При РМЖ, первично, лимфогенное метастазирование в подмышечной области происходит в подлопаточные лимфатические узлы (они же задние подмышечные; их насчитывают 6–7), во внутренние подмышечные, в межпекторальные лимфатические узлы (они же передние подмышечные; их количество обычно составляет 4–5), в центральные (их число – 3–5) и апикальные лимфатические узлы (в количестве 6–12), а также в парастернальные лимфатические узлы. Общими для молочной железы и верхней конечности будут центральные и апикальные лимфатические узлы.

Кроме общих лимфатических узлов, лимфодренаж от верхней конечности осуществляется

через дельтапекторальные лимфатические узлы (в количестве – 1–2), их также относят к подключичным, и латеральную (плечевую) группу лимфатических узлов (в количестве – 4–6). Обычно латеральная (плечевая) группа лимфоузлов располагается на медиальной поверхности плечевой вены рядом со стволом срединного нерва. От этой группы лимфодренаж будет идти либо к центральной, либо к дельтапекторальной группе лимфоузлов (рис. 10) [15]. При лимфодиссекции I уровня связь между латеральной и центральной группой прерывается.

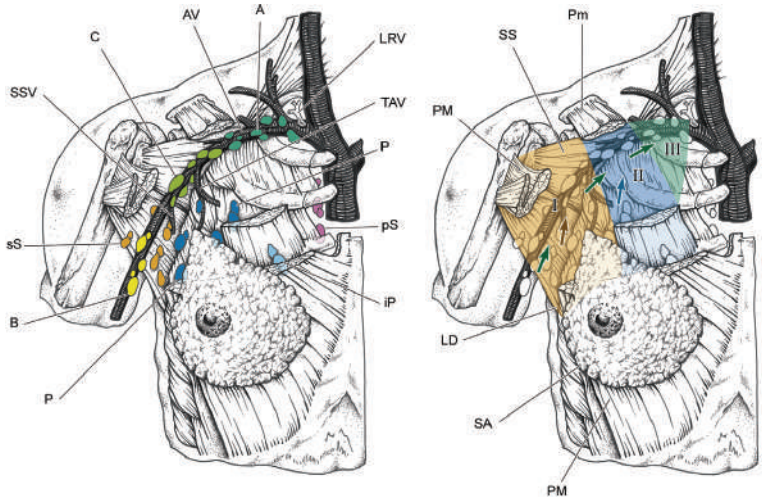

Рис. 10. Анатомические, хирургические и рентгенологические очертания областей подмышечных лимфатических узлов. Вид спереди подмышечной впадины и груди после частичного удаления грудных мышц с соответствующими уровнями (I–III), указанными на анатомическом и компьютерном срезах. Лимфатические узлы идентифицируются как следующие: плечевая (B), субпекторальные (P), межпекторальная (iP), подлопаточная (sS), центральная (C), апикальная (A) и парастернальная (pS) группы. Анатомическими ключевыми структурами для определения целевых объемов являются: большая грудная мышца (PM), малая грудная мышца (Pm), передняя зубчатая мышца (SA), широчайшая мышца спины – latissimus dorsi (LD), малая круглая мышца – teres minor (Tm), большая круглая мышца – teres major (TM), а также подлопаточная (SS) и двуглавая (BB) мышцы. Другие ориентиры: подмышечные сосуды (AV), окруженные нервами плечевого сплетения (BP), а также подлопаточные (SSV) и торако-акромиальные (TAV) артерии и вены. Уровни (I–III) ограничены последовательными границами мышц PM и Pm соответственно и не соответствуют пределам группы анатомических узлов [15]

Fig. 10. Anatomical, surgical and radiological outlines of areas of axillary lymph nodes. Front view of the armpit and chest after partial removal of the pectoral muscles with the corresponding levels (I – III) indicated on the anatomical and computer sections. The lymph nodes are identified as the following: brachial (B), subpectoral (P), interpectoral (iP), subscapularis (sS), central (C), apical (A), and parasternal (pS) groups. The anatomical key structures for determining target volumes are: pectoralis major (PM), pectoralis minor (Pm), serratus anterior (SA), latissimus dorsi (LD), teres minor (Tm), the large round muscle - teres major (TM), as well as the subscapularis (SS) and biceps (BB) muscles. Other landmarks: axillary vessels (AV) surrounded by nerves of the brachial plexus (BP), and subscapularis (SSV) and thoracoacromial (TAV) arteries and veins. Levels (I – III) are limited by the sequential boundaries of the PM and Pm muscles, respectively, and do not correspond to the limits of the group of anatomical nodes [15]

Лимфодренаж от верхней конечности осуществляется по системе глубоких и поверхностных лимфатических коллекторов. Всего выделяют 7 коллекторов от верхней конечности. Шесть из них – 4 глубоких (лучевой, локтевой, межкостный и плечевой восходящий) и 2 поверхностных (медиальный и центральный) лимфатических коллектора – направлены к латеральной (боковой, плечевой) подмышечной группе лимфатических узлов. Один коллектор (поверхностный латеральный) идет к подключичному лимфатическому узлу (дельтапекторальному), а затем в надключичные лимфатические узлы (рис. 11) [16].

Между глубокими и поверхностными коллекторами лимфооттока верхней конечности есть связь на уровне подмышечной ямки; здесь в местах фасциальных отверстий Морестена и Крювилье, через которые проходят медиальная (*v. basilicae*) и латеральная подкожные вены руки (*v. cephalicae*), происходит их слияние. На уровне локтевой ямки, на пути поверхностного медиального коллектора располагается надблоковый лимфатический узел над блоком плечевой кости.

Афферентные лимфатические сосуды от латеральной (плечевой) группы лимфатических узлов (4–6 узлов) направлены к центральной группе лимфатических узлов, а затем к апикальной группе. Часть сосудов идет к подключичным дельтапекторальным лимфатическим узлам, а затем в надключичные лимфатические узлы (рис. 10, 11).

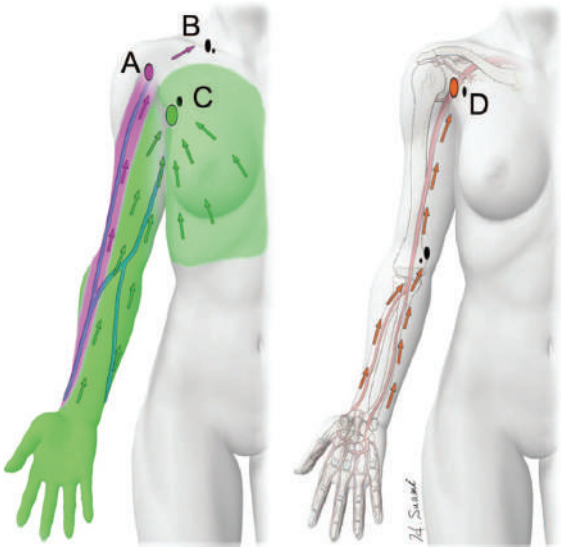

Рис. 11. Схематическое изображение лимфатической системы верхней конечности и передней верхней части грудной клетки. (слева) Латеральный лимфатический коллектор руки (фиолетовый) соединяется с дельтапекторальным лимфоузлом (A) на пути к надключичному лимфоузлу (B). Медиальный коллектор (зеленый) соединяется с латеральным подмышечным узлом (C). (справа) Глубокая лимфатическая система (оранжевая) проходит вместе с главными артериями и соединяется с центральным подмышечным лимфоузлом (D) [16]

Fig. 11. Schematic representation of the lymphatic system of the upper limb and the front upper part of the chest. (left) The lateral lymphatic collector of the arm (purple) connects to the deltapectoral lymph node (A) on the way to the supraclavicular lymph node (B). The medial manifold (green) connects to the lateral axillary node (C). (right) The deep lymphatic system (orange) passes with the main arteries and connects to the central axillary lymph node (D) [16]

При мастэктомии по Маддену с лимфодиссекцией подмышечных лимфоузлов I уровня удаляют подлопаточные лимфатические узлы, внутренние подмышечные лимфатические узлы и часть общих для молочной железы и верхней конечности центральной группы лимфоузлов. Лимфодиссекция в таком объеме прерывает лимфодренаж верхней конечности по 6 коллекторам, так как от латеральной группы лимфоузлов отток лимфы идет к центральным лимфоузлам. При лимфодиссекции подмышечных лимфоузлов I–II уровней также удаляют всю центральную группу, включая субпекторальные и часть узлов апикальной группы, расположенных вдоль внутреннего края малой грудной мышцы [15], а при лимфодиссекции I–II–III уровней в едином блоке удаляют и все апикальные (подключичные лимфоузлы), расположенные между внутренним краем малой грудной мышцы и ключицей [15], еще более обширно нарушая лимфодренаж верхней конечности. В этой ситуации сохраняется лишь лимфоотток по латеральному поверхностному коллектору от дорсолатеральной поверхности верхней конечности к дельтапекторальным лимфатическим узлам (1–2 узла), афферентные лимфатические сосуды от которых направлены к надключичным лимфатическим узлам (глубокие лимфатические узлы шеи). То есть, независимо от объема подмышечной лимфодиссекции, лимфодренаж от дорсолатеральной поверхности верхней конечности (кожа, подкожная клетчатка) всегда сохраняется за счет дельтапекторальных лимфоузлов. Поэтому сказать однозначно, насколько значимым будет нарушение лиифооттока от верхней конечности, после того или иного объема подмышечной лимфодиссекции, нельзя. Этот аспект требует дальнейшего изучения посредством современных контрастных методик.

В последнее десятилетие стала популярной идея профилактики ПМЛВК, которая базировалась на неинвазивной визуализации латеральных (плечевых) лимфоузлов и их лимфососудов в области грудного треугольника, у ствола срединного нерва, с целью их сохранения при аксиллярной лимфодиссекции [17–19].

В процессе работы над новой технологией картирования подмышечных лимфоузлов возникла идея в будущем менять местами введение лимфотропных флюоресцентов: индоцианин зеленый (ICG) для флюоресцентной лимфографии верхней конечности, а метиленовый синий (methylene blue – MB) для флюоресцентной лимфографии пораженной раком молочной железы. Метиленовый синий не только надежный лимфотропный флюоресцент, но и краситель, обладающий избирательным повреждающим воздействием на эпителиальные опухолевые клетки, вызывая их массовую гибель. Недавние исследования показали, что наиболее эффективной для интраоперационной фотодинамической терапии рака молочной железы является флуоресценция метиленового синего под воздействием красного света с длиной волны 640 нм и поверхностной плотностью энергии 4,5 Дж/см^2. Кроме этого, было доказано, что метиленовый синий позволяет дифференцировать лимфоузлы с метастазами от интактных не пораженных метастазами лимфоузлов [20, 21]. Существует перспектива расширения показаний для двухконтрастной флюоресцентной лимфографии в ближайшем будущем. Применительно к РМЖ возрастет ценность флюоресцентной лимфографии с MB, обусловленная возможностью профилактической интраоперационной фотодинамической терапии для санации лимфатического русла молочной железы.

Двухконтрастная флюоресцентная лимфография позволит осуществить поиск в подмышечной ямке лимфоузлов ипсилатеральной верх-

ней конечности с их афферентными и эфферентными лимфатическими сосудами, которые не всегда будут общими для конечности и молочной железы. Выявление локализации пересеченных коллекторов лимфооттока (поверхностного и глубокого), дренирующих волярную поверхность верхней конечности, является показанием для использования второго флюоресцента – МВ. По данным F. Casabona и соавт. (2008) и F. Boccardo и соавт. (2009), метастазов в окрашиваемых подмышечных лимфоузлах, дренирующих верхнюю конечность (под аксиллярной веной у наружного ее края) при стадии T1-3NxMx никогда не бывает [22, 23]. И, тем не менее, эти узлы традиционно удаляют. В этих случаях профилактика ПМЛВК предполагает первичное лимфовенозное шунтирование с формированием телескопических анастомозов «конец-в-конец» без наложения клипс между прокрашенными индоцианином зеленым афферентными лимфатическими коллекторами и притоком подмышечной вены по К.Г. Абалмасову с соавт. [24] (рис. 12). Работа займет 15–20 мин с учетом герметизации зоны анастомозов перелимфатической жировой тканью. Контраст (1–2 мл) необходимо будет ввести по волярной поверхности руки на двух уровнях: подкожно (эпифасциальная сеть) и под собственную фасцию (субфасциальная, глубокая сеть) вдоль медиальной мышечной борозды предплечья и плеча за 5 мин до начала самой операции. Возможно и отсроченное шунтирование на медиальной поверхности плеча после завершения программы лечения по основному заболеванию.

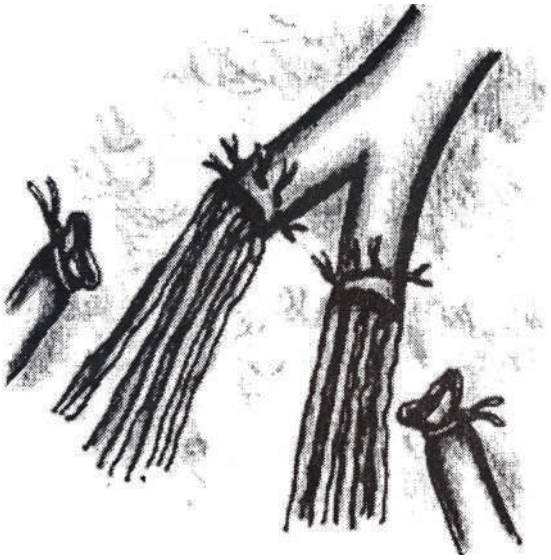

Рис. 12. Схема операции формирования первичных лимфовенозных анастомозов для дренирования поверхностного и глубокого лимфатических сплетений верхней конечности [24]

Fig. 12. Scheme of the operation of the formation of primary lymphovenous anastomoses for drainage of the superficial and deep lymphatic plexuses of the upper limb [24]

ЗАКЛЮЧЕНИЕ

Объемно-структурный анализ вариантов топографии подмышечных лимфоузлов с использованием программы гибридного трехмерного моделирования Power SHAPE (Delcam, Великобритания) дает новые сведения о вариантной анатомии коллекторов лимфооттока подмышечной области человека. Это, в первую очередь, касается латеральной группы подмышечных лимфоузлов, дренирующих верхнюю конечность.

Латеральные (плечевые) лимфатические узлы могут располагаться не только на медиальной, но и на задней поверхности плеча. Существуют данные о том, что латеральная группа подмышечных лимфоузлов может вообще отсутствовать в том месте, где классически описывается в литературе. При этом варианте выносящие лимфососуды от поверхностного русла переднемедиальной поверхности верхней конечности проходят напрямую к центральной группе подмышечных лимфатических узлов. Среди всех топографо-анатомических вариантов расположения латеральной (плечевой) группы подмышечных лимфоузлов наиболее сложными с позиции профилактики ПМЛВК, являются варианты, при которых она располагается вблизи центральной группы лимфатических узлов. При этих вариантах в зону лимфодиссекции латеральная группа попадает целиком или пересекаются лимфососуды идущие от верхней конечности к центральной группе лимфоузлов. Это приводит к развитию ПМЛВК в ближайший послеоперационный период. На сегодня, только двухконтрастная флюоресцентная лимфография может позволить провести визуальную дифференцировку лимфоузлов в подмышечной ямке, как общих для молочной железы и ипсилатеральной конечности, так и собственных зон лимфодренажа для каждой отдельно. Если одни и те же лимфоузлы и лимфососуды светятся при одной и другой длинах волны инфракрасного излучения (780 и 660 нм), то их можно с уверенностью считать общими. Если лимфоузлы и их лимфососуды светятся в ответ на инфракрасное излучение только одной из волн, то это собственный коллектор лимфооттока – молочной железы, либо верхней конечности.

Таким образом, двухконтрастная флюоресцентная лимфография дает возможность визуальной дифференцировки коллекторов лимфооттока от молочной железы и ипсилатеральной верхней конечности в подмышечной области, а также приносящих лимфососудов (поверхностные и глубокие) медиального лимфатического коллектора, что в свою очередь и позволяет выполнить лимфовенозное шунтирование верхней конечности, как основной этап первичной хирургической профилактики ПМЛВК.

ЛИТЕРАТУРА / REFERENCES

1. Madden J.L. Modified radical mastectomy. *Surgery, gynecology & obstetrics*. 1965;121(6):1221.
2. Madden J.L., Kandalaft S., Bourque R. Modified radical mastectomy. *Annals of surgery*. 1972;175(5):624.
3. Noguchi M. et al. Axillary reverse mapping for preventing lymphedema in axillary lymph node dissection and/or sentinel lymph node biopsy. *J. Surg. Oncol.* 2010;101:217-221.
4. Noguchi M., Miura S., Morioka E. et al. Is axillary reverse mapping feasible in breast cancer patients? *European Journal of Surgical Oncology (EJSO)*. 2015;41(4):442-449.
5. Ивашков В.Ю., Соболевский В.А. Как за одну операцию воссоздать форму молочной железы и вылечить лимфедемы? (BRANT). *Анналы пластической, реконструктивной и эстетической хирургии*. 2017;(3):24-32 [Ivashkov V.Yu., SobolevskiiyV.A. Kak za odnu operaziy vossozdat formu molochnoi gelezi i vilichit limphedemu? (BRANT). *Anali plasticheskoy, reconsrruktivnoy i esteticheskoy chirurgii*. 2017;(3):24-32 (In Russ.)].
6. Foeldi M., Castley-Smith J.R. (eds.) *Lymphangiology*. New York: Schattauer, 1983:832 p.
7. Kissin M.W. et al. Risk of lymphoedema following the treatment of breast cancer. *British Journal of Surgery*. 1986;73(7):580-584.
8. DiSipio T. et al. Incidence of unilateral arm lymphoedema after breast cancer: a systematic review and meta-analysis. *The lancet oncology*. 2013;14(6):500-515.
9. Pereira A.C.P.R., Koifman R.J., Bergmann A. Incidence and risk factors of lymphedema after breast cancer treatment: 10 years of follow-up. *The Breast*. 2017;36:67-73.
10. Visconti G. et al. Innovative surgical treatment of peripheral lymphedema after breast cancer surgery. *Translational Cancer Research*. 2018;7(3):S365-S378.
11. Дикман Е.Ю., Буреев А.Ш., Байтингер В.Ф., Курочкина О.С., Шум А.Л., Ширшин В.А. *Устройство для фотодинамической визуализации для дифференциации путей лимфооттока*: патент № 2707828 РФ, МПК A61B 6/00 / № 2018146689; заявл. 25.12.2018 г.; опубл. 29.11.2019, Бюл. 34. 8 с. [Dikman E.Yu., Bureev A,Sh., Baitinger V.F., Kurochkina O.S., Shum A.L., Shirsnin V.A. *Usrtoistvo dly fotodinamicheskoi vizualizazii dly differenziazii putei limphootoka*. Patent No. 2707828 RF, MPK A61B 6/00/N2018146689; zayav. 25.12.2018.; opubl. 29.11.2019, Bul. 34. 8 p. (In Russ.)]
12. Сотников А.А., Минаева О.Л., Тицкая А.А. Пути лимфатического оттока от сосково-ареолярного комплекса молочной железы. *Вопросы реконструктивной и пластической хирургии*. 2008;(3):20-22 [Sotnikov A.A., Minaeva O.L., Tizkaya A.A. Puti limphaticheskogo ottoka ot soskovo-areolyrnogo kompleksa molochnoi gelezi. *Voprosy rekonstruktivnoy i plasticheskoy hirurgii – Issues of Reconstructive and Plastic Surgery*. 2008;(3):20-22 (In Russ.)].
13. Байтингер В.Ф., Лойт А.А., Звонарёв Е.Г. Профилактика лимфатических отеков верхних конечностей после радикальной мастэктомии по Маддену. *Вопросы реконструктивной и пластической хирургии*. 2017;(2):15-23 [Baitinger V.F., Loit A.A., Zvonarev E.G. Profilaktika limphaticheskich otekov verchnich konechnostei posle radikalnoi mastektomii po Maddenu. *Voprosy rekonstruktivnoy i plasticheskoy hirurgii – Issues of Reconstructive and Plastic Surgery*. 2017;(2):15-23 (In Russ.)].
14. Dayan J.H., Dayan E., Smith M.L. Reverse lymphatic mapping: a new technique for maximizing safety in vascularized lymph node transfer. *Plastic and reconstructive surgery*. 2015;135(1):277-285.
15. Benoit Lengele et al. Anatomical bases for the radiological delineation of lymph node areas. Upper limbs, chest and abdomen. *Radiotherapy and Oncology* 84. 2007:335–347.
16. Suami H., Shin D., Chang D.W. Mapping of lymphosomes in the canine forelimb: comparative anatomy between canines and humans. *Plastic and reconstructive surgery*. 2012;129(3):612-620.
17. Thompson M. et al. Axillary reverse mapping (ARM): a new concept to identify and enhance lymphatic preservation. *Annals of surgical oncology*. 2007;14(6):1890-1895.
18. Nos C. et al. Combined axillary reverse mapping (ARM) technique for breast cancer patients requiring axillary dissection. *Annals of surgical oncology*. 2008;15(9):2550-2555.
19. Klimberg V.S. A new concept toward the prevention of lymphedema: axillary reverse mapping. *Journal of surgical oncology*. 2008;97(7):563-564.
20. Dos Santos A.F. et al. Methylene blue photodynamic therapy induces selective and massive cell death in human breast cancer cells. *BMC cancer*. 2017;17(1):1-15.
21. Yaroslavsky A.N. et al. Fluorescence polarization of methylene blue as a quantitative marker of breast cancer at the cellular level. *Scientific reports*. 2019;9(1):1-10.
22. Casabona F. et al. Axillary reverse mapping in breast cancer: a new microsurgical lymphatic-venous procedure in the prevention of arm lymphedema. *Annals of surgical oncology*. 2008;15(11):3318-3319.
23. Boccardo F. et al. Lymphedema microsurgical preventive healing approach: a new technique for primary prevention of arm lymphedema after mastectomy. *Annals of surgical oncology*. 2009;16(3)703-708.
24. Абалмасов К.Г. *Хирургическое лечение хронических лимфатических отеков конечностей и половых органов*: дис. … д-ра мед. наук. М., 1992. 469 с. [Abalmasov K.G. *Hirurgicheskoe lechenie hronicheskih limfaticheskih ote-*

kov konechnostey i polovyh organov. Dis. d-ra med. nauk [Surgical correction of chronic lymphatic swelling of extremities and genitals: Dis. … Dr. Med. sci.]. Moscow, 1992. 469 p. (in Russ)].

Поступила в редакцию 15.02.2021, утверждена к печати 15.04.2021
Received 15.02.2021, accepted for publication 15.04.2021

Сведения об авторах:

Байтингер Владимир Фёдорович – д-р мед. наук, профессор, президент АНО «НИИ микрохирургии» (г. Томск), профессор кафедры оперативной хирургии и топографической анатомии ФГБОУ ВО КрасГМУ им. В.Ф. Войно-Ясенецкого Минздрава России (г. Красноярск).
https://orcid.org/0000-0002-5845-588X
Тел.: 8 (3822) 64-57-53
E-mail: baitinger@mail.tomsknet.ru

Курочкина Оксана Сергеевна* – канд. мед. наук, врач пластический хирург АНО «НИИ микрохирургии» (г. Томск), врач-хирург ОГАУЗ «Томский областной онкологический диспансер» (г. Томск), доцент кафедры анатомии человека с курсом топографической анатомии и оперативной хирургии ФГБОУ ВО СибГМУ Минздрава России (г. Томск).
https://orcid.org/0000-0001-8615-7663
E-mail: kurochkinaos@yandex.ru

Звонарёв Евгений Геннадьевич – врач-хирург, онколог обособленного подразделения онкологический диспансер ГБУЗ «Городская клиническая больница им. Д.Д. Плетнёва ДЗМ» (г. Москва).
E-mail: geka8_@mail.ru

Лойт Александр Александрович – д-р мед. наук, профессор, Санкт-Петербургское государственное бюджетное учреждение профессионального образования «Медицинский колледж №1» (г. Санкт-Петербург).

Information about authors:

Vladimir F. Baytinger, Dr. Med. sci., Professor, President, Institute of Microsurgery, Tomsk, Russia; Professor, the Department of Operative Surgery and Topographic Anatomy, Krasnoyarsk State Medical University named after Prof. V.F. Voyno-Yasenetsky, Krasnoyarsk, Russia.
https://orcid.org/0000-0002-5845-588X
Tel.: +7 (3822) 64-57-53.
E-mail: baitinger@mail.tomsknet.ru

Oksana S. Kurochkina*, Cand. Med. sci., plastic surgeon, Institute of Microsurgery, Tomsk, Russia; surgeon, Tomsk Regional Oncology Center, Tomsk, Russia; Associate Professor, the Department of Human Anatomy with the Course of Topographic Anatomy and Operative Surgery, Siberian State Medical University, Tomsk, Russia.
https://orcid.org/0000-0001-8615-7663
Tel.: +7 (3822) 64-53-78.
E-mail: kurochkinaos@yandex.ru

Yevgeniy G. Zvonarev, surgeon, oncologist, City Clinical Hospital named after D.D. Pletnev, Moscow, Russia.
E-mail: geka81_@mail.ru

Aleksandr A. Loyt, Dr. Med. sci., Professor, Medical College No. 1, St. Petersburg, Russia.