https://doi.org/10.52581/1814-1471/78-79/01
УДК 616-089.844-06-084

ФАТАЛЬНЫЕ ОСЛОЖНЕНИЯ В РЕКОНСТРУКТИВНО-ПЛАСТИЧЕСКОЙ ХИРУРГИИ И ПУТИ ИХ ПРОФИЛАКТИКИ

В.Ф. Байтингер[1, 2], К.В. Селянинов[1]

[1] *АНО «НИИ микрохирургии», Российская Федерация, 634063, г. Томск, ул. Ивана Черных, д. 96*

[2] *ФГБОУ ВО «Красноярский государственный медицинский университет им. проф. В.Ф. Войно-Ясенецкого» Минздрава России, Российская Федерация, 660022, г. Красноярск, ул. Партизана Железняка, д. 1*

В статье обобщен мировой опыт и опыт Института микрохирургии (г. Томск) по спасению погибающих свободных лоскутов. Освещены вопросы, касающиеся профилактики сосудистых нарушений, которые в 85–95% случаев приводят к фатальным осложнениям в виде тотального некроза реперфузированного лоскута. Речь идет о ближайших, ранних и поздних осложнениях, обусловленных компроментацией кровотока по сосудистой ножке (артериального, венозного, артериально-венозного). В отличие от необратимых нарушений, временные нарушения кровоснабжения в свободных лоскутах обусловлены последствиями первичной ишемии и реперфузии. Их продолжительность и обратимость зависят от тканевого состава, т.е. от аноксической устойчивости составляющих лоскут тканей и, конечно, структур, формирующих стенку самих сосудов лоскута. При небольшой продолжительности (до 1 ч) первичной ишемии и компенсированном реперфузионном синдроме временные сосудистые нарушения проявляются гиперемией кожи лоскута и метаболическим отеком его тканей, которые исчезают через 10–40 мин после реперфузии. Показанием для ревизии сосудистой ножки являются сомнения в адекватности кровотока в лоскуте в связи с появлением первых признаков анастомотического тромбоза. Наиболее высокие показатели спасения лоскутов достигаются путем ревизии сосудистой ножки не позднее 1,5 ч после появления первых признаков тромбоза. Важно, чтобы ревизию делал хирург, выполнявший эти микрососудистые анастомозы. Разработка технологий спасения погибающего лоскута стала особенно актуальной в последнее десятилетие. Это вызвано бурным развитием реконструктивной микрохирургии по поводу опухолей головы и шеи. У таких пациентов практически отсутствует альтернатива свободным пересадкам комплексов тканей для реконструкции нижней челюсти, языка, устранения мягкотканного дефекта нижней зоны лица и шеи. Основная техническая проблема, приводящая к фатальным осложнениям после пересадки лучевого, малоберцового, переднебокового лоскутов бедра, – это трудности поиска пригодных для реваскуляризации реципиентных сосудов в мягких тканях, ранее подвергнутых лучевому облучению. Поиск альтернативных реципиентных сосудов при первичной реконструкции дефектов, например, в полости рта, сопровождается значительным увеличением продолжительности первичной ишемии (до 3–4 ч) и гибелью лоскутов. Сохранение жизнеспособности таких свободных лоскутов возможно только путем их временной экстракорпоральной перфузии с мембранной оксигенацией. Возможно сохранение жизнеспособности свободных лоскутов в течение 2 нед (без микрососудистых анастомозов) при третичной реконструкции дефектов головы и шеи путем продолжительной экстракорпоральной перфузии лоскута до полного его приживления в реципиентной области. Имеется опыт применения трубчатого несвободного лучевого лоскута на длинной сосудистой ножке (от запястья до локтевой ямки) при третичной реконструкции тканей после удаления опухолей головы и шеи.

Ключевые слова: *спасение лоскутов, ревизия сосудистой ножки, неоваскуляризация, автономизация кровотока, экстракорпоральная перфузия.*

Конфликт интересов: авторы подтверждают отсутствие конфликта интересов, о котором необходимо сообщить.

Прозрачность финансовой деятельности: никто из авторов не имеет финансовой заинтересованности в представленных материалах или методах.

Для цитирования: Байтингер В.Ф., Селянинов К.В. Фатальные осложнения в реконструктивно-пластической хирургии и пути их профилактики. *Вопросы реконструктивной и пластической хирургии.* 2021;24(3-4):7-29. doi 10.52581/1814-1471/78-79/01

FATAL COMPLICATIONS IN RECONSTRUCTIVE PLASTIC SURGERY AND WAYS OF THEIR PREVENTION

V.F. Baytinger[1, 2], K.V. Selianinov[1]

[1] *Institute of Microsurgery, 96, Ivan Chernykh st., Tomsk, 634063, Russian Federation*

[2] *Krasnoyarsk State Medical University named after Prof. V.F. Voyno-Yasenetsky, 1, Partizan Zheleznyak st., Krasnoyarsk, 660022, Russian Federation*

The world experience and experience of the Institute of Microsurgery (Tomsk, Russia) in rescuing dying free flaps are summarized in the paper. The issues related to the prevention of vascular disorders, which in 85–95% of cases lead to fatal complications in the form of total necrosis of the reperfused flap, are discussed. We are talking about the immediate, early and late complications due to the compromise of blood flow along the vascular pedicle (arterial, venous, arterial-venous). Unlike irreversible disorders, temporary disturbances in blood supply in free flaps are caused by the consequences of primary ischemia and reperfusion. Their duration and reversibility depend on the tissue composition, i.e. from the anoxic resistance of the tissues constituting the flap and, of course, the structures that form the wall of the flap vessels themselves. With a short duration of primary ischemia (up to 1 hour) and compensated reperfusion syndrome, temporary vascular disorders are manifested by flap skin flushing and metabolic edema of its tissues, which disappear 10-40 minutes after reperfusion. The indications for revision of the vascular pedicle are doubts about the adequacy of blood flow in the flap due to the appearance of the first signs of anastomotic thrombosis. The highest rates of flap rescue are achieved after revision of the vascular pedicle no later than 90 minutes after the first signs of thrombosis appear. It is important that the surgeon performing these microvascular anastomoses does the revision. The development of technologies for rescuing a perishing flap has become especially relevant in the last decade. This is due to the rapid development of reconstructive microsurgery of head and neck tumors. In such patients, there is practically no alternative to free transplantation of tissue complexes for the reconstruction of the lower jaw, tongue, soft tissue defect of the lower face and neck. The main technical problem leading to fatal complications after transplantation of a radial, peroneal, anterolateral femur flap is the difficulty of finding recipient vessels suitable for revascularization in soft tissues previously exposed to radiation. The search for alternative recipient vessels during the primary reconstruction of defects, for example, in the oral cavity, is accompanied by a significant increase in the duration of primary ischemia (up to 3–4 hours) and the death of flaps. The preservation of the viability of such free flaps is possible only by their temporary extracorporeal perfusion with extracorporeal membrane oxygenation. It is possible to preserve the viability of free flaps for 2 weeks (without microvascular anastomoses) during tertiary reconstruction of head and neck defects by continuous extracorporeal perfusion of the flap until it is completely engrafted in the recipient area. There is experience of using a tubular non-free radial flap on the long vascular pedicle of the radial vascular bundle (from the wrist to the ulnar fossa) in tertiary tissue reconstruction after removal of head and neck tumors.

Keywords: *salvage of flaps, revision of the vascular pedicle, neovascularization, autonomization of blood flow, extracorporeal perfusion.*

Conflict of interest: the authors declare the absence of obvious and potential conflicts of interest related to the publication of this paper.

Financial disclosure: no author has a financial or property interest in any material or method metioned.

For citation: Baytinger V.F., Selianinov K.V. Fatal complications in reconstructive plastic surgery and ways of their prevention. *Issues of Reconstructive and Plastic Surgery.* 2021;24(3-4):7-29. doi 10.52581/1814-1471/78-79/01

ВВЕДЕНИЕ

Каждый хирург, занимающийся реконструктивной микрохирургией, неоднократно испытывал тяжелые душевные переживания в связи с безуспешностью усилий по спасению погибающего реперфузированного лоскута. Тромбозы – одно из грозных осложнений в микрохирургии. Многочасовая работа двух бригад хирургов по выполнению дорогостоящей реконструктивной операции при возникновении сосудистых осложнений наносит огромный психологический ущерб (пациенту и врачам) и существенные материальные затраты (клинике). Разумеется, профилактика сосудистых осложнений в реконструктивной микрохирургии – более эффектив-

ный путь, чем борьба за спасение лоскута (общий показатель спасения составляет пока 69%). Однако, при всем понимании важности профилактики сосудистых осложнений, необходимо признать проблемы, препятствующие эффективной профилактике: наличие дефицита патофизиологических и патоморфологических данных, касающихся последствий тепловой ишемии свободных лоскутов различного состава (первичной ишемии), влияния денервации сосудистого русла на капиллярную перфузию тканей пересаженного лоскута, соотношения линейной и объемной скоростей кровотока в донорских и реципиентных сосудах и многое другое.

Клинический опыт нескольких поколений микрохирургов позволил прийти к заключению о наличии реальных факторов для достижения «профилактического» успеха. Их несколько: высокое качество и непродолжительное время (до 60 мин) исполнения микрососудистых анастомозов, а также адекватная объемная скорость кровотока в свободном лоскуте, которая зависит от состава, площади и объема тканей реперфузируемого лоскута. Чрезвычайно чувствительны к тепловой ишемии мышечные лоскуты. Патоморфологические изменения в мышцах наступают уже через 2 ч после прекращения в них кровотока, а через 6 ч первичной ишемии изменения становятся необратимыми. Обструкция венозного оттока после реперфузии лоскута продолжительностью 8 ч приводит к его некрозу [1, 2]. Вместе с тем, имеются данные о более высоких (85,2%) показателях спасения лоскутов после ревизии сосудистой ножки у пациентов после 24–72-часовой обструкции венозного русла. В связи с высокой частотой венозных анастомотических тромбозов микрохирурги прикладывают громадные усилия к поиску способов их профилактики. Зная о многофакторности этой проблемы, где триада Вирхова занимает главенствующее положение, лидеры реконструктивной микрохирургии предпринимают попытки определить «идеальный вариант» венозного анастомоза. Формирование эффективного венозного дренажа из лоскута предполагает использование двух реципиентных вен для анастомозирования с двумя комитантными донорскими венами (конец-в-конец) либо с одной крупной реципиентной веной, диаметр которой в два раза превышает диаметр донорской вены (конец-в-бок). Последний вариант анастомоза считают идеальным [1, 3]. Это положение было многократно подтверждено при спасении скомпрометированных венозным полнокровием лоскутов после включения второй вены в венозный отток [4].

Большое внимание врачи уделяют определению показаний и противопоказаний к свободной пересадке комплекса тканей. Это вызвано, в первую очередь, боязнью послеоперационных сосудистых осложнений. В реконструктивной микрохирургии достаточно много относительных противопоказаний к операциям, связанных с заболеваниями сердечно-сосудистой, дыхательной и эндокринной систем, требующих серьезной предоперационной подготовки, а также ограничений, например, по курению табака. Абсолютных противопоказаний к микрохирургическим реконструкциям нет.

Важным аспектом успешной операции являются подробно оговоренные с пациентом особенности оперативного вмешательства и послеоперационного ухода. Обсуждаются общий план операции, способ закрытия донорской зоны, послеоперационный уход за пациентом в палате интенсивной терапии, причины осложнений (полной потери лоскута) и их лечение. Предлагаемый пациенту способ реконструкции должен соответствовать цели и ожиданиям пациента.

Встреча пациента с врачом-анестезиологом накануне операции касается не только согласования метода обезболивания, обоснование необходимости нормоволемической гемодилюции, назначения гепарина (5000 МЕ), но и разъяснений необходимости инвазивного мониторинга центрального венозного давления, оставления на послеоперационный период катетеров для внутривенных инфузий растворов и послеоперационного пролонгированного проводникового обезболивания.

Поддержание адекватного кровотока в реперфузируемом лоскуте – важная и необычная для анестезиологов задача, однако они мало инте-ресуются этим вопросом. Между тем, нельзя игнорировать известную информацию об особенностях гемодинамики в реперфузированных лоскутах, которые обусловлены несоответствием параметров линейного и объемного кровотоков в донорских и реципиентных сосудах на фоне капиллярной гипоперфузии тканей лоскутов, вызванных нарушением механизма открытия артериол в ответ на пульсовую волну. Другими словами, врачам-анестезиологам, по нашему мнению, необходимо бороться с повышением периферического сосудистого сопротивления в тканях реперфузированного лоскута и проявлениями реперфузионного синдрома, если первичная ишемия превышает 20 мин, когда начинает набухать сосудистый эндотелий.

Успех реконструктивной операции во многом зависит от квалификации хирурга, хорошо подготовленного (физически и психологически) к операции пациента и врача-анестезиолога, знающего специфику ведения наркоза у микрохирургических пациентов. Все остальное носит технический характер. Сюда относятся форми-

рование команды хирургов, положение пациента на операционном столе и его изменения в процессе операции, согласование с анестезиологом удобного для хирургов расположения напольного операционного микроскопа и исключения размещения инвазивных линий и компрессионных манжет вблизи места забора лоскута. Подробный план операции должен быть согласован обеими командами врачей – командой по подъему лоскута(ов) и командой резекции (подготовки реципиентной зоны) (рис. 1).

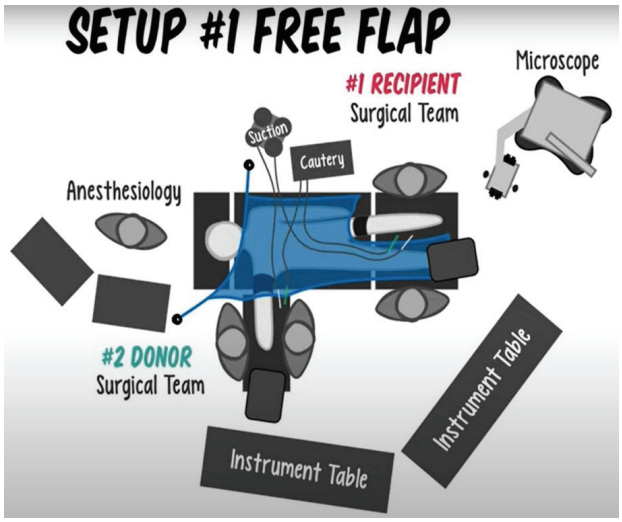

Рис. 1. Схема расстановки операционных бригад и анестезиологов при операциях по пересадке свободных лоскутов (https://www.youtube.com/watch?v=FzQ3RNjreg4&ab_channel=WUSTLLearnSurgery)

Fig. 1. Arrangement of operating teams and anesthesiologists during free flap transplant operations (https://www.youtube.com/watch?v=FzQ3RNjreg4&ab_channel=WUSTLLearnSurgery)

Хирург, выполняющий работу в области патологического очага, ответственен и за подготовку реципиентных сосудов. Он должен хорошо разбираться в топографической анатомии реципиентной области, уметь планировать и, при необходимости, выделить другие, заранее размеченные реципиентные сосуды либо сделать забор аутовены для вставки. Успех выполнения микрососудистого анастомоза зависит от хорошего качества реципиентного сосуда и правильной его подготовки к анастомозированию. Донорские сосуды всегда имеют хорошее состояние,, поскольку они находятся вне патологического очага. В этой связи нелишне периодически перечитывать рекомендации по выполнению микрососудистого шва из «Acland's practice manual for microvascular surgery» (2008) [5]. Медицинский персонал клиники должен быть проинформирован об особенностях проведенной реконструкции и ухода за пациентом.

ОРГАНИЗАЦИЯ РАБОТЫ ПАЛАТЫ ИНТЕНСИВНОЙ ТЕРАПИИ ДЛЯ МИКРОХИРУРГИЧЕСКИХ ПАЦИЕНТОВ

Палата интенсивной терапии (1–2 койки) должна быть оснащена специальным оборудованием для согревания тела прооперированного пациента (три послеоперационных дня), оборудованием для наблюдения за его общесоматическим состоянием (мониторинг сердечно-сосудистой и дыхательной систем, pO_2 и температуры тела) и для оценки кровообращения в пересаженном лоскуте (локальная термометрия, ультразвуковая допплерометрия сосудистой ножки, по возможности, тромбоэластография). Медицинский персонал, контролирующий состояние лоскута, должен знать о месте расположения дренажей под лоскутом и уходе за ними, расположении сосудистой ножки, исходных параметрах перфузии тканей лоскута, а также о технологиях оценки кровообращения и частоте мониторинга лоскутов. Необходимо контролировать повязку на предмет локальной странгуляции, а также кожные швы на предмет их сильного натяжения при дефиците кожной площадки. Существует много методов оценки кровообращения в реперфузированных лоскутах: оценка цвета лоскута, капиллярного ответа, измерение локальной температуры, определение тургора, определение продолжительности контактного кровотечения, допплеровский мониторинг сосудистой ножки и др. Поверхность кожной площадки лоскута должна быть открытой, т.е. без повязки. Сосудистая ножка должна быть отмечена маркером на кожных стрипах. В Институте микрохирургии информацию о состоянии лоскута заносят в специальный «Лист послеоперационного наблюдения за лоскутом» (рис. 2, 3).

Состояние лоскута в первые 24 ч после операции оценивают через каждые 30 мин. Лоскут обязательно фотографируют и отправляют изображение лечащему врачу. В следующие 24 ч – через каждый час. На 3-и – 4-е сут – через 4 ч. Пациент находится в палате интенсивной терапии до 5 сут. Постоянное наблюдение за лоскутом, четкое исполнение назначений лечащего врача и врача-анестезиолога обязательно. Соблюдение графика оценки жизнеспособности лоскута очень важно для раннего выявления сосудистой недостаточности в нем, поскольку самые высокие показатели спасения скомпрометированных лоскутов (98%) получают после ревизии сосудистой ножки не позднее 90 мин после появления первого признака тромбоза [6].

Таким образом, раннее распознавание сосудистого осложнения и своевременное вмешательство по его ликвидации имеют решающее значение для спасения погибающего лоскута.

Лист послеоперационного наблюдения за лоскутом

ФИО пациента: _____
№ истории болезни: _____
№ палаты: _____
Дата операции: _____
Название лоскута: _____

Параметры оценки:

Цвет лоскута	Температура	Капиллярный ответ	Сигнал портативного допплера	Тургор (консистенция)	Дополнительные сведения
• Розовый • Бледный • Мраморный • Темный • Синюшный	• Теплый • Прохладный • Холодный	• Нормальный (2-3 сек) • Быстрый • Медленный • Отсутствует • Неизмеримый	• Отчетливый • Слабый • Отсутствует	• Мягкий • Отечный • Твердый	• Контактная кровоточивость • Отечность

Лист наблюдения (заполняется каждый час)

Время	Цвет лоскута	Температура	Капиллярный ответ	Сигнал портативного допплера	Тургор	Дополнительные сведения

Рис. 2. Лист послеоперационного наблюдения за лоскутом, применяемый в Институте микрохирургии

Fig. 2. Postoperative observation sheet for the flap in the Institute of Microsurgery

В этой связи необходимо проанализировать клиническую ценность всего перечня используемых критериев для оценки жизнеспособности пересаженного лоскута. Она начинается с определения адекватности перфузии лоскута. Отметим, что оценка только по одному из критериев (цвет, капиллярный ответ, локальная температура, тургор, контактное кровотечение) совершенно недопустима. Особенно неоднозначен симптом капиллярного ответа. Только в комплексе, анализируя все показатели в совокупности, можно с большой долей вероятности выявить тромбоз сосудистой ножки. К примеру, при венозном стазе в лоскуте в ответ на наружное давление кольцом зажима «москит» можно получить неоднозначный капиллярный ответ – от 1 до 3 с, вызванный массивной псевдореканализацией дермального сосудистого сплетения под воздействием внешнего давления инструментом. Однако, если сопоставить эти данные с цифрами локальной температуры кожи лоскута (снижается по сравнению с предшествующими данными) можно с уверенностью констатировать венозную недостаточность тромботического происхождения.

Ранние признаки венозного анастомотического тромбоза можно выявить также по разнице цвета кожи проксимальнее и дистальнее уровня сосудистого анастомоза. Дистальнее уровня анастомоза цвет кожи лоскута голубой со

Лист послеоперационного наблюдения за лоскутом

Признаки артериальной окклюзии и венозного застоя

	Признаки артериальной окклюзии	Признаки венозного застоя
Цвет лоскута	• Бледный • Мраморный (лоскут заполнен кровью, но кровоток отсутствует) • Багровый	• Цианотичный • Синюшный • Темный
Капиллярный ответ	Медленный (более 2 сек)	Быстрее, чем обычно
Тургор	Снижен	Напряженный
Температура лоскута	Прохладный (разница более 2°С в сравнении с контролем)	Прохладный (разница более 2°С в сравнении с контролем)
Контактная кровоточивость	Скудное количество темной крови или серозной жидкости	Быстрое истечение темной крови
Сигнал портативного допплера	Отсутствие пульсирующих артериальных сигналов	Отсутствие постоянных венозных сигналов (венозный отток)

Диагностический алгоритм при проблемах с кожными лоскутами (шаг за шагом, слева направо)

Требуется срочное вмешательство
Динамическое наблюдение каждые 30 минут
Все хорошо

Цвет лоскута	Кровоток	Температура	Тургор	Комментарий
Розовый	Отсутствует Быстрый Медленный Нормальный	Холодный Теплый	Слабый Нормальный Твердый	Лоскут розовый, теплый, но твердый -> реактивная гиперемия или высокий артериальный приток Лоскут розовый, теплый, но тургор снижен -> спазм, или начинающийся артериальный тромбоз, компрессия, перекрут ножки
Бледный (белый)	Отсутствует	Холодный Теплый	Слабый Нормальный Твердый	Лоскут белый, но теплый и с нормальным тургором -> признак начинающейся острой артериальной недостаточности Лоскут белый, но теплый и с твердым тургором -> гематома под лоскутом или начинающаяся артериальная недостаточность
Мраморный	Отсутствует Быстрый Медленный Нормальный	Холодный Теплый	Слабый Нормальный Твердый	Лоскут мраморный, но с нормальным кровотоком, теплый и нормальным тургором -> острый артериальный спазм Лоскут мраморный, но с нормальным кровотоком, теплый и твердым тургором -> начало венозного застоя или проблемы с обоими сосудами
Синюшный	Отсутствует Быстрый Медленный Нормальный	Холодный Теплый	Слабый Нормальный Твердый	Лоскут синюшный, но с нормальным кровотоком, теплый и нормальным тургором -> начинающаяся артериальная недостаточность с массивным венозным оттоком или начало венозного тромбоза

Рис. 3. Лист послеоперационного наблюдения за лоскутом (признаки артериального и венозного застоя) (по Fu Chan Wei, Mardini S., 2009)

Fig. 3. Postoperative follow-up sheet for the flap (signs of arterial and venous stasis) (Fu Chun Wei, Samir Mardini, 2009)

стальным (серым) оттенком. Легко потерять лоскут, не сумев вовремя диагностировать так называемый «мраморный» лоскут при тромбозе аксиальной либо перфорантной артерии и вен сосудистой ножки. Этот лоскут хорошо наполнен кровью. Внешне он выглядит так, как будто в нем есть кровоток. Но это ложное ощущение, подкрепляемое нормальной локальной температурой кожи лоскута и нормальным тургором его тканей. Имеется лишь краевой голубой оттенок, который объясняют обычно недостаточной перфузией ангиосома. Мраморность лоскута может появиться сразу после запуска в нем кровотока и обусловлена спазмом сосудов (артерий и вен) либо сегментарным их микротромбозом. Такая ситуация обычно разрешается сама собой, через несколько минут после реперфузии лоскута. Если мраморность не проходит в течение 1 ч, то это свидетельствует о компроментациии артерии и вены в сосудистой ножке, и требуется немедленная ревизия сосудистой ножки (рис. 4).

Цвет кожи лоскута и результат «булавочного» теста (белый или голубой) не являются, по

нашему мнению, ранними признаками артериальной или венозной недостаточности. У южнокорейских микрохирургов существует единственный железный аргумент: при сомнениях в адекватности перфузии лоскута можно заподозрить наличие тромбоза. Личная оценка устраняет любую амбивалентность и позволяет принимать решительные меры. Ошибка совершения ревизии анастомозов, хотя и нежелательна, является меньшей ошибкой, чем ошибка упущения ее невыполнения [7].

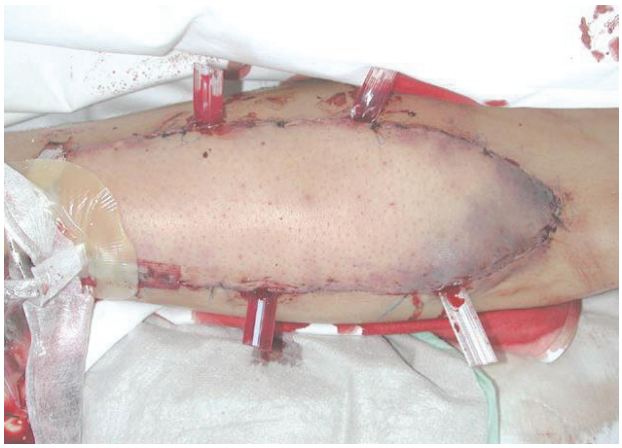

Рис. 4. «Мраморный» лоскут при тромбозе аксиальной артерии (по Fu Chun Wei, Samir Mardini, 2009)

Fig. 4. "Marble" flap for axial artery thrombosis (Fu Chun Wei, Samir Mardini, 2009)

Срочность ситуации, касающейся состояния лоскута, должна быть оперативно доведена дежурной бригадой до заведующего отделением микрохирургии и лечащего врача, персонала операционной и врача-анестезиолога. Пациента необходимо проинформировать на предмет возможной потери лоскута, а также о возможности укорочения сосудистой ножки и использовании венозных аутовставок и рисках тромболизиса. Все обсуждаемые с пациентом моменты должны быть надлежащим образом задокументированы в медицинской карте.

ТЕХНОЛОГИИ СПАСЕНИЯ ЛОСКУТОВ

Все осложнения после пересадки свободных лоскутов связаны в основном с тромбозами и условно могут быть разделены на ближайшие, ранние и поздние [8].

К ближайшим осложнениям относятся тромбозы, которые возникают в ходе оперативного вмешательства и в первые 2 ч после него. Факторами, способствующими появлению тромбозов, после качественного исполнения микроанастомозов являются выраженный сосудистый спазм и неправильный выбор реципиентных сосудов, т.е. неадекватность объемной скорости кровотока для сосудистого русла реперфузируемого лоскута. Ранние сосудистые тромбозы встречаются в большинстве случаев и возникают в первые 2–3 сут после операции. Причинами этих осложнений являются внешняя компрессия сосудистой ножки гематомой, а также артериальные и венозные анастомотические тромбозы (рис. 5) [9].

а

б

Рис. 5. Анастомотические тромбозы свободных паховых лоскутов: *а* – артериальный; *б* – венозный (по Biemer E., 1982).

Fig. 5. Anastomotic thrombosis of free inguinal flaps: *a* – arterial; *б* – venous (Biemer E., 1982).

Поздние тромбозы проявляются на 4–11-е сут после операции. Они развиваются медленно, на фоне симптомов умеренного (не острого) нарушения кровообращения в лоскутах. Спасение лоскутов при ближайших и ранних тромбозах предполагает обязательную ревизию сосудистой ножки лоскута. При поздних тромбозах спасение лоскутов предполагает применение нехирургических методов восстановления в них кровотока.

Данная классификация тромбозов по времени их клинического проявления весьма удобна для клинического применения [8].

Спасение погибающего лоскута (ревизия сосудистой ножки)

Несмотря на все усилия, тромбоз в лоскуте происходит, и, как правило, в ночное время. Обструкцию, например, венозного оттока (до 8 ч), приводящую фатальным для лоскута последствиям, обнаруживают лишь на следующий день после операции. Поэтому ревизию ножки обычно делают с опозданием. Если констатирован факт гемодинамической компрометации реперфузированного лоскута, то не стоит надеяться, что улучшение наступит самопроизвольно в течение 30 мин – 1 ч. Необходимо срочно направить пациента в операционную. Частота ревизий сосудистой ножки в мировой микрохирургической практике довольно высокая и составляет 6–15% от числа выполненных пересадок свободных лоскутов [10].

При появлении показаний для ревизии сосудистой ножки, когда лоскут стал бледным (артериальная недостаточность) либо он переполнен кровью или отечен, когда исчезает кожный рисунок трансплантата (венозная недостаточность), пациента необходимо направить в операционную, подготовленного как при первичной операции, т.е. согретым и гидратированным. Это несложно, если он находился в палате интенсивной терапии. Лучше всего, если ревизию сосудистой ножки сделает хирург, выполнявший операцию. Если при ревизии обнаружена гематома, ее необходимо вымыть большим количеством теплого физиологического раствора с гепарином (5000 МЕ гепарина в 200 мл физиологического раствора).

Гематома вокруг сосудистой ножки несет в себе две опасности: внешнюю компрессию и вазоконстрикторный эффект оксигемоглобина, высвобождающегося из гемолизированных эритроцитов. Оксигемоглобин – это самый мощный биологический вазоконстриктор. Гематома вокруг сосудистой ножки может быть вызвана недостаточным гемостазом в тканях лоскута и реципиентного ложа, а также несостоятельностью артериального анастомоза. Внешней компрессии гематомой подвергается в первую очередь тонкостенная вена.

Зону микрососудистых швов изучают под микроскопом. Если они состоятельны, ищут другие причины, компроментирующие кровоток по сосудистой ножке: перегиб или перекрут сосудистой ножки, ее избыточную длину, компрессию ножки в узком подкожном тоннеле или перегиб ее через край реберной дуги. Сдавление ножки в подкожном тоннеле и перегиб обусловлены технической ошибкой анастомозирования сосудов разной длины – артерии и вены. При обнаружении перегиба требуются иссечение участка сосуда, создающего проблемы для кровотока, и последующее реанастомозирование. Перекрут сосудистой ножки по продольной оси также обусловлен технической ошибкой исполнения сосудистых анастомозов, выполненных без предварительного фиксирования лоскута в реципиентном ложе несколькими провизорными швами. Объем работы может быть большим, поскольку речь идет уже о двух сосудах. Варианты наиболее частого перегиба и перекрута в сосудистой ножке приведены на рис. 6.

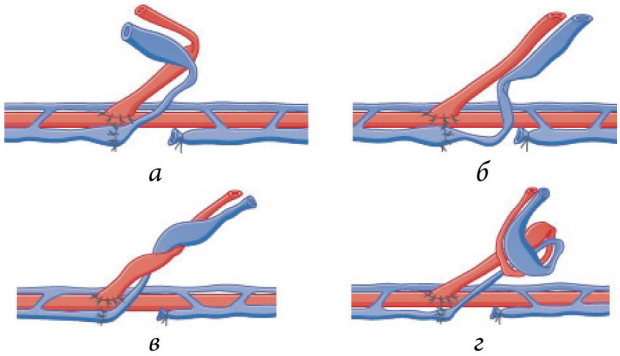

Рис. 6. Варианты перегиба и перекрута сосудистой ножки лоскута (по Fu-Chun Wei и S. Mardini, 2009): *а, б* – перегиб по поперечной оси; *в, г* – перекрут по продольной оси

Fig. 6. Variants of inflection and torsion of the vascular pedicle of the flap (Fu-Chun Wei and S. Mardini, 2009): *a, б* – inflection along the transverse axis; *в, г* – torsion along the longitudinal axis

Что касается сосудистого спазма в зоне сосудистой ножки, в первую очередь, артериального, то многие исследователи считают его проявлением технической ошибки – неадекватной адвентицэктомии на реципиентной артерии; она должна быть выполнена на большом протяжении – не менее 1 см [1]. При обнаружении локального сосудистого спазма необходимо произвести адвентицэктомию на спазмированном сегменте сосуда. Для выявления внутрисосудистого тромба ножку лоскута пальпируют. Следует помнить, что задержка с удалением тромба из вены при состоятельном артериальном анастомозе чревата быстрым тромбированием в зоне последнего. При обнаружении тромба в вене сначала удаляют два-три анастомотических шва для ручного выдавливания тромба в дефект шва. Для предотвращения дистальной миграции тромба на интактный участок сосуда, т.е. дистальнее анастомоза, накладывают клипсу. Иссекают зону венозного анастомоза на 2 мм проксимальнее и дистальнее линии сосудистого шва и выполняют ретракцию тромба, фиксированного к линии анастомоза. Если после удаления тромба из осевой вены лоскута появится полноценный венозный отток, то можно приступить к реанастомозированию.

Исполнению венозного анастомоза должна предшествовать трансартериальная перфузия гепаринизированного физиологического раствора (5000 МЕ в 10 мл раствора) через все сосудистое русло лоскута. Если же, несмотря на успешную тромбоэктомию, венозный отток из лоскута недостаточен, можно провести тромболизис с использованием рекомбинантного тканевого активатора плазминогена (альтеплаза, 2,5 мг). Препарат вводят через артерию сосудистой ножки в направлении лоскута. В случае, если через 15 мин хороший венозный отток не восстановится, может быть назначена вторая доза (2,5 мг). Тромболизис в случае успеха не снижает риск рецидива, если не устранена причина тромбоза [11].

Успех спасения лоскута во многом зависит от продолжительности первичной ишемии и тканевого состава лоскута. Продолжительность ишемии 4–6 ч критична для выживания любого реперфузированного лоскута. Для профилактики ретромбоза после ревизии сосудистой ножки пациентам проводят системную антикоагулянтную терапию (5 дней) низкомолекулярным гепарином и поддерживают нормоволемическую гемодилюцию раствором Рингера-лактата, если это допустимо с медицинской точки зрения [12]. Если ревизионная операция продолжалась более 4 ч, необходимо на 3 дня назначить антибиотикопрофилактику воспалительного процесса в ране. В целом, успешные результаты спасения лоскутов после ранней ревизии сосудистой ножки могут достигать 100% [10].

Все вышеперечисленные «тромботические» проблемы можно выявить интраоперационно и предотвратить необходимость повторных операций. Известно, что процесс тромбообразования в области микрососудистого анастомоза может дать знать о себе уже через 10 мин после запуска кровотока. Существует совет от R.D. Acland и S.R. Sabapathy (2008) – не спешить после снятия клипс и запуска кровотока в лоскуте с окончательной фиксацией лоскута в реципиентной ране. Необходимо сначала проверить надежность гемостаза в тканях лоскута и реципиентного ложа, а также герметичность анастомозов, выполнить «uplift test» на изогнутом иглодержателе для оценки состоятельности анастомозов. Затем, перед ушиванием раны, сделать наружную аппликацию 2%-го раствора папаверина гидрохлорида на сосудистую ножку (в течение 20 мин). После этого оценить состояние кровотока в лоскуте. При отсутствии сомнений в его адекватности приступить к ушиванию раны. «Технически идеально выполненная первичная операция минимизирует потребность в последующей ревизии», – резюмируют R.D. Acland и S.R. Sabapathy [5].

Канюлирование подкожных вен лоскутов при нарушениях венозного дренажа

Формирование эффективного венозного дренажа из лоскута предполагает использование двух реципиентных вен для анастомозирования с двумя комитантными донорскими венами («конец-в-конец») либо с одной крупной реципиентной веной, диаметр которой в два раза превышает диаметр донорской вены («конец-в-бок»). Несоответствие венозного оттока более мощному артериальному притоку (дисбаланс объемных скоростей кровотока) чревато переполнением денервированного венозного русла лоскута. Эта проблема довольно частая, и ее в ряде случаев можно эффективно разрешить канюлированием переполненного венозного русла лоскута. Впервые эта идея была успешно реализована при венозном застое в несвободном TRAM-лоскуте в 1993 г. [13]. В связи с венозным переполнением несвободного лоскута на мышечной ножке, которое началось еще интраоперационно, хирурги канюлировали глубокую нижнюю эпигастральную артерию и вену, выделенные по наружному краю перемещенного лоскута (рис. 7).

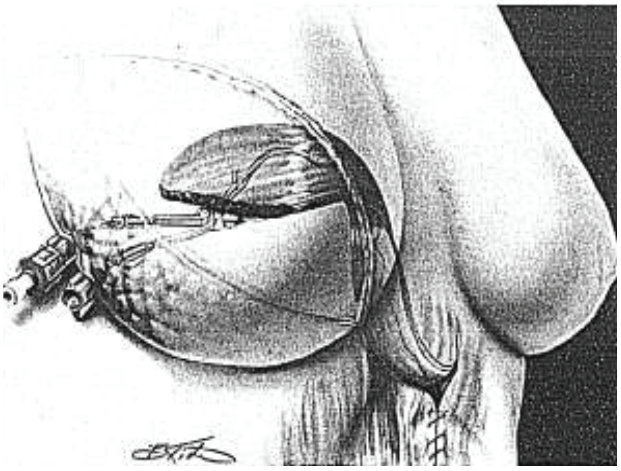

Рис. 7. Введение канюль в сосудистую ножку лоскута (глубокие нижняя эпигастральная артерия и вена) (по Hartrampf C.R. Jr, et al., 1993)

Fig. 7. Insertion of cannulas into the vascular pedicle of the flap (deep inferior epigastric artery and vein) (Hartrampf C.R. Jr et al., 1993)

Каждые 6 ч снимали с катетеров колпачок для спонтанного кровотечения. Сначала оно происходило в основном из вены. Позднее артериальное кровотечение стало доминантным. Каждый раз после кровопускания процедуру завершали «гепариновой заглушкой» (100 МЕ в 1 мл физраствора). Через 4 дня после операции, когда, по данным лазерной допплерометрии, микроциркуляция в лоскуте нормализовывалась, катетеры удаляли, а сосуды клипировали. Кожную рану ушивали. Из вен аспирировали от

350 до 500 мл крови. Всего было спасено 24 лоскута у 18 пациенток.

В последующем в подобных ситуациях стали канюлировать только глубокую нижнюю эпигастральную вену TRAM-лоскута. В 2009 г. было проведено специальное венографическое исследование TRAM-лоскутов, показавшее доминирующую роль поверхностной венозной системы – поверхностной нижней эпигастральной вены и поверхностной вены, окружающей крыло подвздошной кости в дренировании этих лоскутов.

В настоящее время наиболее популярной стала реконструкция груди DIEP-лоскутом. Частота венозных переполнений лоскутов (venous congestion) после пересадки DIEP-лоскутов для реконструкции груди составляет от 2,1 до 8,1% [14, 15]. При этом врачи отмечали, что интраоперационные пробы у всех пациенток показывали полную состоятельность артериальных и венозных анастомозов. T. Stasch и соавт. (2009) успешно разгрузили полнокровное венозное русло DIEP-лоскута канюлированием поверхностной нижней эпигастральной вены [14]. Спонтанный дренаж венозной крови из субдермального сосудистого сплетения реперфузированного лоскута происходил через катетер 18-G, установленный в просвет вены: по 1–2 мл каждые 2 ч, затем этот объем получали через 4 ч. В течение 72 ч спонтанный венозный дренаж из лоскута составил 100 мл. После каждого очередного удаления порции венозной крови ставили «гепариновую заглушку». На 3-и сут катетер удаляли.

Другой, совершенно уникальный клинический случай выживания свободного лучевого лоскута после закрытия обширного сквозного дефекта левой щечной области (удаление очага плоскоклеточной карциномы вместе с околоушной слюнной железой, шейная левосторонняя лимфаденэктомия) был приведен из Ankara Training and Research Hospital [16]. Был поднят свободный лучевой лоскут. Его включили в кровоток следующим образом: лучевую артерию в верхнюю щитовидную артерию, подкожная поверхностная вена предплечья (*v. subcutanea antebrachia superficialis*) и головная вена (*v. cephalica*) были анастомозированы с верхней щитовидной веной (*v. thyreoidea superior*) и передней яремной веной (*v. jugularis anterior*). Через 12 ч после операции пациентке выполнили ревизию лоскута с симптомами венозного переполнения. Артериальный анастомоз и венозный анастомоз между поверхностной подкожной веной и верхней щитовидной веной были состоятельными. Выявлен тотальный тромбоз передней яремной вены, анастомозированной с головной веной. Реанастомоз был невозможен. Для разрешения проблем с венозным дренажом из лоскута в просвет головной вены был установлен трехпросветный центральный венозный катетер. Зафиксирован хирургической нитью и выведен на кожу (рис. 8).

Осуществлялся ежечасный контроль состояния лоскута. Сначала кровь вытекала спонтанно, затем ее удаляли шприцем – примерно 20 мл в час и собирали в мерную емкость до тех пор, пока цвет лоскута не становился нормальным.

После каждого удаления крови из катетера выполнялась «гепариновая заглушка» (100 МЕ

а *б* *в*

Рис. 8. Использование свободного лучевого лоскута для закрытия сквозного дефекта щечной области после резекции по поводу плоскоклеточной карциномы (Gursoy K. et al., 2008): *а* – вид до операции; б – вид после операции с установленным в лоскут катетером; *в* – через год после операции

Fig. 8. Use of a free radial flap to close a through defect in the buccal region after resection for squamous cell carcinoma (Gursoy K. et al., 2008): *а* – view before surgery; *б* – view after surgery with a catheter installed in the flap; *в* – view of the patient one year after the surgery

в 1 мл физраствора). Лоскут быстро приобретал нормальный цвет. За 4 сут было удалено 800 мл венозной крови. Кровопотерю компенсировали переливанием двух доз эритромассы. На 5-е сут катетер из вены был удален. Головная вена в ране перевязана. Заживление раны без осложнений.

Тема венозного переполнения реперфузированного лоскута является актуальной и в разделе закрытия обширных дефектов конечностей несвободным лучевым (верхняя конечность) либо суральным (нижняя конечность) лоскутами на ретроградном кровотоке [17].

Таким образом, причиной переполнения лоскута венозной кровью может быть преобладание артериального притока над венозным оттоком через одну комитантную вену. Дренирование подкожных вен лоскута через временное (до 3 сут) периодическое кровопускание через комитантную вену сосудистой ножки позволяет ликвидировать обструкцию венозного оттока.

Спасение погибающего лоскута (без ревизии сосудистой ножки)

Склонность к венозным проблемам и, соответственно, большая частота венозных тромбозов могут быть объяснены с анатомической и патофизиологической точек зрения. С современных позиций, аксиальные сосуды в сосудистой ножке лоскута (артерия и комитантные вены) должны соответствовать своим ветвям, расположенным в коже и глубоких тканях, т.е. ангиосомам (артериосомам) и веносомам, забираемым в качестве свободного аутотрансплантата на сосудистой ножке. Другими словами, аксиальные сосуды – это ножки артерио- и веносомов. С анатомической точки зрения, веносомы являются зеркальным отражением ангиосомов (артериосомов). Каждый ангиосом на всех уровнях, т.е. в коже и глубоких тканях отделяется от смежных ангиосомов: на артериальном уровне посредством choke vessels (запасных, дроссельных) сосудов, на венозном уровне посредством осциллирующих (бесклапанных) вен. Артериосомы и веносомы соединяются между собой на уровне микроциркуляторного русла посредством артериоло-венулярных шунтов (анастомозов).

Главная задача по профилактике сосудистых венозных осложнений должна решаться уже на этапе планирования дизайна лоскута. разметки с целью предотвращения венозной недостаточности на отдаленных от сосудистой ножки участках лоскута, непосредственно не дренируемых в выделенные осевые вены. Опасность развития венозной недостаточности возрастает при неадекватном гемостазе в лоскуте, приводящем к снижению давления и, соответственно, к замедлению венозного оттока из него. Такая ситуация на фоне выполненного венозного анастомоза запускает процесс тромбообразования. Доказано, что большинство скомпрометированных на 3–4-й день после операции свободных лоскутов нельзя спасти хирургическими вмешательствами на сосудистой ножке. Только консервативная терапия, и то не всегда, может помочь в разрешении этой проблемы [18, 19].

Технологии консервативных методов спасения лоскутов

Первую помощь погибающему лоскуту с поздно развивающимся венозным тромбозом (после 4 сут) следует начинать со снятия кожных швов, через один. Это обеспечит уменьшение внутритканевого давления в лоскуте и снизит внешнее сдавление тонкостенных вен лоскута. Затем лезвием 11-го номера необходимо сделать на коже насечки длиной 2–3 мм. Подкожно тонкой иглой ввести 10 МЕ гепарина в физиологическом растворе, включая зону по сторонам от размеченной сосудистой ножки. Эффективным методом разгрузки венозного русла является применение медицинских пиявок (*Hirudo medicinalis*), до тех пор, пока не произойдет полная стабилизация кровотока в лоскуте и его приживление. Показатель эффективности гирудотерапии – это продолжающееся кровотечение из ранки после снятия пиявки. Исследования показали, что использование медицинской пиявки предпочтительно в первые 3 ч развивающегося венозного переполнения. После снятия пиявки кровотечение из ранки может продолжаться до 24 ч [20].

Для борьбы с ишемическими проявлениями в тканях лоскута (снижения перекисного окисления липидов) эффективным является назначение мощных антиоксидантов: супероксида (600 U/мл) или таурина (0,5 мг/мл). Новые возможности в ликвидации венозного тромбоза в реперфузированном лоскуте открылись с внедрением в клиническую практику рекомбинантного активатора тканевого плазминогена (rt-PA). Они получили следующие коммерческие названия: «Альтеплаза» (МНН), «Актилизе» (Boehringer Ingelheim), «Ревилаза» (Генериум). Для этих тромболитиков характерны минимальный системный эффект и селективный тромболизис самого тромба после введения препарата в дозе 2 мг (1 160 000 UE). Самое важное в такой терапии – возможность введения перечисленных тромболитиков в лоскут, подкожно [11, 21–23].

В 2009 г. впервые удалось восстановить кровоток в DIEP-лоскуте и сохранить его жизнеспособность после подкожного введения «Актилизе» в дозе 2 мг в 2,2 мл дистиллированной воды (множественные уколы в разные участки лоскута). До этого в течение 36 ч пациентке вводили

низкомолекулярный гепарин. Она принимала внутрь аспирин. По данным ультразвуковой допплерометрии сосудистой ножки, все это время кровоток в ней сохранялся. Синюшность лоскута и понижение локальной температуры до 32–33 °С, а также быстрый капиллярный ответ (1 с) на фоне сохраненного сигнала от сосудистой ножки предполагали развитие тромбоза в микроциркуляторном русле лоскута. Через 10 мин после подкожного введения «Актилизе» в лоскут кровоток был успешно восстановлен. Пациентка была повторно осмотрена через 9 мес, жалоб она не предъявляла [22].

Поскольку сосудистые тромботические осложнения в реперфузируемых лоскутах – это многофакторная проблема, то ферментативный троболизис может быть полезен, если были исключены другие причины со стороны сосудистой ножки (перегиб, перекрут, сдавление гематомой).

Таким образом, в настоящее время существует реальная возможность для спасения пересаженных свободных лоскутов, скомпрометированных поздним венозным тромбозом или ретромбозом после предшествующей тромбэктомии – селективный химический тромболизис рекомбинантным активатором тканевого плазминогена.

Неоваскуляризация/ангиогенез и выживание свободных лоскутов

В литературе описано большое число клинических наблюдений выживания пересаженных свободных лоскутов после прекращения кровотока по сосудистой ножке на 6–12-е сут после операции. Существует рекомендация A.P. Yoon и N.F. Jones (2016) о необходимости продолжения консервативной терапии для спасения лоскута после прекращения кровотока по сосудистой ножке [24]. Они заявляют, что если консервативную терапию (подкожные инъекции гепарина в лоскут либо гирудотерапию) не проводить, то на выживание скомпрометированного после 4-го послеоперационного дня свободного лоскута можно не рассчитывать.

Механизм, лежащий в основе феномена выживания свободного лоскута, называется неоваскуляризацией. Она наступает только после прохождения определенного критического временного периода сохранного кровотока по сосудистой ножке. Для разных тканей критический временной период различен: для пересаженных костных лоскутов – 7–20 дней [25–27], для мышечных – 4–35 дней [28–30], для кожно-фасциальных лоскутов – 4–19 дней [31–40]. Примечательно, что критический временной период зависит от локализации реципиентной зоны: в области головы и шеи – 4–35 дней [27, 34–37, 41], в области нижней конечности – 9–35 дней [29, 30, 32, 33, 38], в области верхней конечности – 7–12 дней [25, 26], в области передней грудной стенки – 4–8 дней [31, 39, 40].

Термин «неоваскуляризация» широко используется в офтальмологии. Им определяют патологическое разрастание сосудов в ишемизированной бессосудистой роговице глаза на фоне длительного ношения контактных линз, препятствующих прямому доступу атмосферного воздуха к роговице. Объективно неоваскуляризация в роговице глаза проявляется ухудшением зрения, вызванным снижением ее прозрачности.

Неоваскуляризация в реконструктивной микрохирургии – это компенсаторный процесс в ответ на ишемию пересаженных тканей. Она проявляется формированием новых кровеносных сосудов из эндотелиальных прогениторных клеток костного мозга [42]. Как показали экспериментальные исследования, процесс неоваскуляризации в тканях пересаженного свободного лоскута начинается довольно рано, на 2-е сут после наступления ишемии, и сначала как венозная неоваскуляризация [43].

До сих пор спорным остается вопрос о направлении неоваскуляризации: из лоскута в реципиентное ложе или из реципиентного ложа в лоскут. При этом в ряде исследований постулируется неоваскуляризация из реципиентного ложа в ишемизированный лоскут [44, 45]. Бесспорным остается одно – постлучевой фиброз в тканях реципиентного ложа, ряд сопутствующих заболеваний (сахарный диабет, гипертоническая болезнь, периферические сосудистые заболевания) и хроническое курение являются препятствием для неоваскуляризации. Кроме того, удивляет парадоксальный факт, когда большие по объему и, особенно, по площади лоскуты имеют лучшие потенциальные возможности для неоваскуляризации, чем малые по объему и площади лоскуты [24]. Доказано, что наряду с неоваскуляризацией ишемизированного лоскута в реципиентном ложе происходит ангиогенез в ответ на тканевую травму. У человека ангиогенез начинается примерно на 4-е сут после повреждения тканей. Ангиогенез, в отличие от неоваскуляризации, – это формирование новых сосудов (капилляров) через механизм спрутинга из поврежденных венул [46, 47]. В настоящее время появились возможности стимулировать ангиогенез в пересаженных лоскутах подкожным введением (за 3–7 дней до операции) рекомбинантного сосудистого эндотелиального фактора (VEGF), а также препаратом, полученным с помощью генно-инженерной технологии – ангиогенином, стимулирующим рост кровеносных сосудов в тканях с недостаточным кровоснабжением [48, 49]. Эти данные, полученные в экспериментальных и клинических исследованиях,

вызывают большой интерес у микрохирургов, занимающихся реконструктивной хирургией дефектов тела.

Таким образом, процессы неоваскуляризации/ангиогенеза создают потенциальные возможности для выживания скомпрометированного лоскута без хирургического вмешательства на сосудистой ножке. На успех можно рассчитывать только в случаях достаточной продолжительности (4 дня и более) сохранного кровотока по сосудистой ножке и хорошего кровоснабжения тканей реципиентного ложа. Что касается конкретных значений по достаточной для выживания лоскута продолжительности временного периода кровотока по сосудистой ножке, то здесь пока нет методов для его определения в каждом конкретном случае.

Автономизация свободных лоскутов

Среди специалистов, занимающихся реконструктивной микрохирургией, существуют различные мнения, касающиеся оценок процесса неоваскуляризации в разных по составу ишемизированных свободных лоскутах. Важно знать, как долго жизнеспособность свободного (реперфузированного) лоскута на 100% зависит от кровотока по сосудистой ножке. Понимание этой проблемы лучше всего иллюстрируется на конкретных клинических случаях, подтверждающих выживание, например, малоберцовых лоскутов с большой кожной площадкой для реконструкции нижней челюсти. Несмотря на прекращение кровотока в сосудистой ножке через 10 дней после операции в лоскутах сохраняются хороший капиллярный ответ и естественный цвет кожи. Особенность этих случаев – отсутствие предоперационной лучевой терапии в связи с основным онкологическим процессом в области лица с захватом нижней челюсти [50].

Ни на какой другой источник дополнительного кровоснабжения для пересаженных малоберцовых лоскутов (после прекращения кровотока в сосудистой ножке), как на сосуды реципиентной зоны, нельзя рассчитывать. Механизм, лежащий в основе этого процесса, можно отнести к неоваскуляризации. Доказательства неоваскуляризации и автономизации, т.е. формирования дополнительного источника кровоснабжения для пересаженного свободного лоскута, позволяющего ему оставаться жизнеспособным без кровотока по сосудистой ножке, были впервые получены в 2011 г. [51]. У белых крыс (4 группы) выполняли транспозицию несвободных эпигастральных лоскутов. Затем в разные сроки после наложения кожных швов на рану (3, 5, 7, 10 сут) делали доступ к сосудистой ножке и ее лигировали. В каждый из сроков проводили планиметрию лоскутов, лазерную допплерометрию для оценки капиллярного кровотока, насыщение гемоглобина кислородом, гистологические исследования биоптатов из зоны кожного шва на предмет наступления неоваскуляризации. По результатам комплексного исследования было установлено, что неоваскуяризация начинается на 3-и сут; в промежутке между 3-ми и 5-ми сут неоваскуляризация радикально ускоряется, а на 7–10-е сут полностью завершается автономизация кровотока. После перевязки сосудистой ножки на 7–10-е сут лоскут был жизнеспособен, поскольку хорошо кровоснабжался сосудами окружающих тканей.

Используя эти экспериментальные данные, T. Mucke и соавт. (2012) выполнили клинические исследования, посвященные изучению процесса неоваскуляризации и наступления момента автономизации пересаженного лоскута [52]. Они протестировали 50 реваскуляризированных лоскутов: 25 лучевых, 15 малоберцовых с кожной площадкой, 19 – переднебоковых бедра, пересаженных для закрытия дефектов преддверия рта, нижней челюсти, языка, твердого и мягкого неба. Лоскутные (донорские) артерии включались в кровоток реципиентных сосудов из системы наружной сонной артерии на уровне нижней челюсти. Сосудистые анастомозы ножки (артериальные и венозные) идентифицировали с помощью цветной допплеровской сонографии. Это было важно при выполнении пробы по пальцевому сдавлению ножки лоскута для прекращения кровотока по ней. Наступление автономизации свободных лоскутов регистрировали в процессе динамической оценки результатов лазерного спектрофотометрического анализа системы O_2C (oxygen analysis system) в тканях пересаженных лоскутов на глубине 2 мм. Автономизацию свободных лоскутов регистрировали лазерным спектрофотометром LEA-Medizintechnik GmbH (Германия) как момент получения стабильных данных по концентрации гемоглобина, насыщению гемоглобина кислородом (HbO_2 в процентах) и капиллярному току в тканях лоскута после минутного пальцевого пережатия сосудистой ножки. Например, если в пересаженном свободном лоскуте насыщение гемоглобина кислородом (HbO_2) в первый послеоперационный день составляло (62,7 ± ± 21,9) %, через 4 нед без пережатия сосудистой ножки – (54,9 ± 20,1) %, а при пережатии – (58,6 ± 18,5) %, то речь идет об автономизации лоскута (его кровотока). Подтверждают этот результат данные по капиллярному кровотоку в этом же лоскуте: в первый послеоперационный день – (46,9 ± 30,2) AU, через 4 нед без пережатия сосудистой ножки – (56,8 ± ± 51,2) AU, при пережатии – (71,0 ± 38,4) AU. Автономизация кожно-фасциальных лучевых лоскутов в необлученных реципиентных зонах

происходит быстрее (4 нед), чем в кожно-мышечно-костных лоскутах (после 12 нед) [52].

Таким образом, результаты экспериментальных исследований, посвященных изучению процессов автономизации свободных лоскутов, получили полное подтверждение и в клинических условиях.

Свободная пересадка лоскутов при отсутствии реципиентных сосудов

Успешная пересадка свободных лоскутов для закрытия тканевых дефектов после удаления патологического очага зависит во многом от качества реципиентных сосудов. В первую очередь это касается опухолей головы и шеи. После этапа обширной резекции неминуемы трудности поиска реципиентных вен, оказавшихся в зоне радиационного облучения локального злокачественного процесса. Особенностью хирургического лечения опухолей этих областей является работа на структурах с нарушенной анатомией. Послеоперационные осложнения, такие как глоточно-кожные свищи, стенозы трахеи или пищевода, а также рецидивы опухоли могут потребовать вторичной или даже третичной реконструкции послеоперационного дефекта с пересадкой других свободных лоскутов.

Большие трудности для хирургического лечения представляют пациенты после длительной лучевой терапии опухолей головы и шеи, когда формируется «замороженная шея» с обширным фиброзом тканей, нарушающим движения головы. Большой риск повреждения сосудов и нервов при удалении опухолей из облученных тканей, а также трудности поиска адекватных реципиентных сосудов предполагают их альтернативный поиск. Для венозного дренажа из лоскутов, пересаженных для закрытия дефектов лица и шеи, предлагают использовать ипсилатеральную головную вену (*v. cephalica*), развернутую с плеча на шею [53, 54], а также поверхностную височную вену на ретроградном кровотоке, клапаны которой не оказывают большого препятствия для венозного оттока из пересаженного свободного лоскута [55].

Для включения в кровоток свободных лоскутов при реконструкции обширных дефектов головы и шеи стали использовать внутренние грудные сосуды (*a., v. thoracica interna*) путем антеградного анастомозирования «конец-в-конец» с сосудами пересаживаемых лоскутов – лучевого, перфораторного переднелатерального лоскута бедра [56–59]. Выбор этих альтернативных реципиентных сосудов возможен только после предварительного сонографического исследования и компьютерной томографической ангиографии на предмет облитераций внутренних грудных артерий. Наиболее подходящим по диаметру сосудом является правый внутренний грудной сосудистый пучок.

Существует один отрицательный анатомический фактор, препятствующий использованию этих сосудов для реперфузии свободного лоскута нижней зоны лица и шеи, – высокий уровень бифуркация внутренних грудных вен, сразу под нижним краем III ребра. Эта особенность не всегда позволяет получить сосудистую ножку достаточной длины (11–20 см) с венами соответствующего диаметра [60, 61].

В ряде случаев очень трудно или почти невозможно решать проблему реперфузии свободного лоскута при вторичной реконструкции, например, нижней челюсти. Она обусловлена последствиями расширенной шейной лимфодиссекции при первичной реконструкции и связанными с ней непреднамеренным повреждением или перевязкой сосудов, а также невозможностью повторного использования реципиентных сосудов, выделенных при первичной реконструкции. В таких ситуациях альтернативными реципиентными сосудами могут стать торакоакромиальная артерия, поперечная артерия шеи и головная вена. Однако и в этих случаях не всегда удается выполнить микрососудистые анастомозы без натяжения. Для увеличения длины сосудистой ножки могут потребоваться венозные аутотрансплантаты или сосудистые петли [57, 62–66].

Большая частота тромбозов после замещения дефицита длины реципиентной вены венозным аутотрансплантатом при вторичной реконструкции повышает риск повторной потери лоскута [67]. Поэтому не исключается и третичная реконструкция дефектов головы и шеи свободными лоскутами. Для этой категории пациентов в 2003 г. была разработана технология временной перфузии композитного малоберцового и перфораторного переднелатерального лоскута бедра (ALT-лоскут) через сосуды трубчатого лучевого лоскута на проксимальной ножке. Малоберцовый и ALT лоскуты были использованы для третичной реконструкции нижней челюсти. Для иммобилизации трубчатого лучевого лоскута были вкручены два бикортикальных винта через лучевую кость для последующей фиксации руки к голове по типу итальянской пластики Тальякоцци [68] (рис. 9).

Повторяющаяся внешняя окклюзия сосудистого моста (трубчатого лучевого лоскута) обеспечивала постепенное увеличение ишемических периодов для стимуляции процесса неоваскуляризации малоберцового и ALT лоскутов в реципиентном ложе. Автономизация малоберцового и ALT лоскутов наступила на 16-е и 18-е сут соответственно [69, 70].

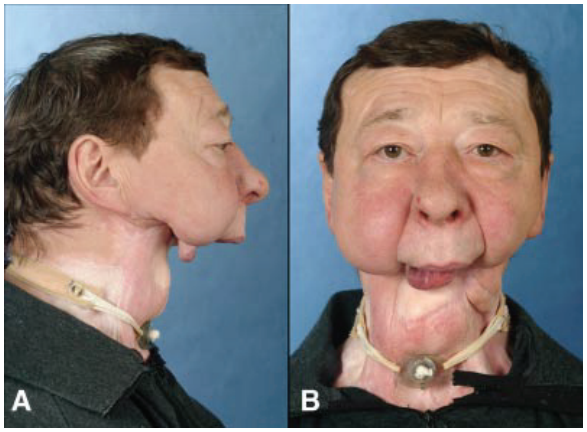

а

б

в

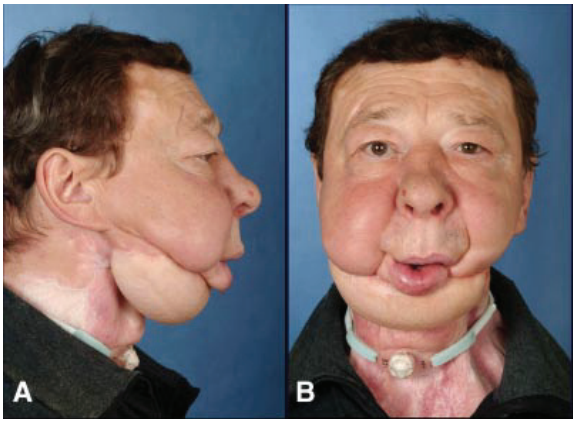

г

Рис. 9. Реконструкция нижней челюсти малоберцовым и ALT лоскутами (Wolff et al., 2003): *а* – вид пациента до операции; *б* – анастомозирование малоберцового и переднебокового лоскута бедра с лучевой артерии по типу звеньев цепи; *в* – неинвазивное измерение капиллярного кровотока и оксигенации гемоглобина во время наложения жгута, вызывающего ишемию лоскута; г – внешний вид пациента через 3 мес после оперативного лечения

Fig. 9. Reconstruction of the lower jaw with peroneal and ALT flaps (Wolff et al., 2003): *а* – the appearance of the patient before surgery; *б* –anastomosis of the peroneal and anterolateral femur flap from the radial artery by the type of chain links; *в* – non-invasive measurement of capillary blood flow and oxygenation of hemoglobin during the application of a tourniquet, causing flap ischemia; *г* – patient's appearance after 3 months after surgical treatment

На основании опубликованных отчетов, а также клинического опыта других лечебных учреждений, был сделан вывод о том, что большинство лоскутов можно было бы безопасно отделить от питающих сосудов в сроки между 1,5 и 3 нед [71]. С учетом данных по срокам автономизации малоберцового и ALT лоскутов, а также технической сложности операции последовательного включения двух свободных лоскутов в сосуды одного несвободного перемещенного (трубчатого) лучевого лоскута на проксимальной ножке, была разработана технология экстракорпоральной перфузии лоскута без микрососудистых анастомозов [70].

Устройство прибора для экстракорпоральной перфузии свободного лоскута

На основании данных о параметрах кровотока в реперфузированных лоскутах взрослого человека, зафиксированных *in vivo* в лучевом (6 мл/мин) и торакодорсальном лоскутах (16 мл/мин) [72–74], было создано устройство для экстракорпоральной перфузии свободных лоскутов [70, 75, 76] (рис. 10). Оно было разработано так, чтобы обеспечить пульсирующий поток аутологичной крови с регулируемым давлением и частотой пульса для небольших фракций выброса. Основными компонентами устройства являются: 1) желудочкоподобный мешок («левый желудочек сердца»), управляемый программируемым электродвигателем и 2) пакет для переливания крови, который был установлен под ритмичную компрессию с регулируемым систолическим давлением от 20 до 180 мм рт. ст. Диастолическое давление создавали надувной манжетой от аппарата для измерения кровяного давления, расположенной за трансфузионным пакетом. Частоту пульса можно было регулировать от 5 до 100 ударов в минуту и программировать на включение пауз после выбранного

числа выбрасывания крови («систол»). Перфузию лоскута обеспечивали закачкой артериальной крови пациентов в артерию лоскута и сбором венозного возврата. Перед клиническим применением система была протестирована на свежих и бальзамированных трупах человека. Было доказано отсутствие гемолиза донорской крови при использовании данного устройства. Маркерами гемолиза были гаптоглобин и лактат дегидрогеназа [75].

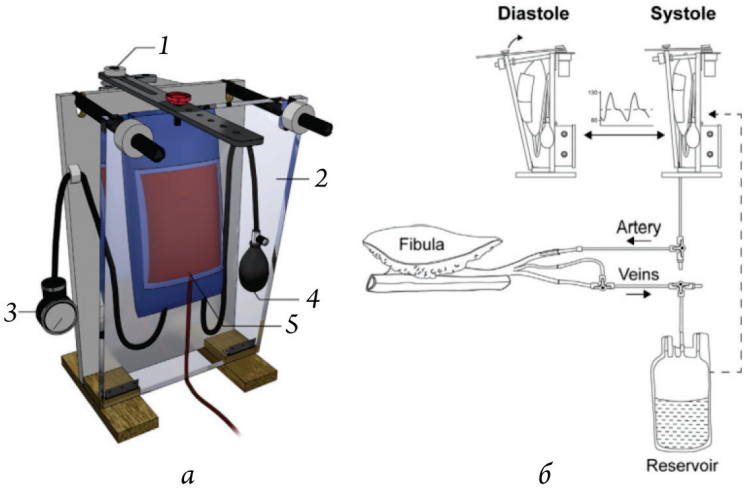

Рис. 10. Устройство для экстракорпоральной перфузии лоскутов [70]: *а* – общий вид (*1* – механический рычаг, оттягивающий стеклянную пластину *2* при систоле; *3* – индикатор давления; *4* – манжета для поддержания (нагнетания) диастолического давления, *5* – мешок, заполненный собственной гепаринизированной кровью); *б* – схема экстракорпоральной перфузии

Fig. 10. The device for extracorporeal perfusion of flaps [70]: *a* – general view (*1* – mechanical lever pulling back the glass plate *2* in systole, *3* – pressure indicator, *4* – a cuff for maintaining (pumping) diastolic pressure, *5* – a bag filled with its own heparinized blood); *б* – extracorporeal perfusion scheme

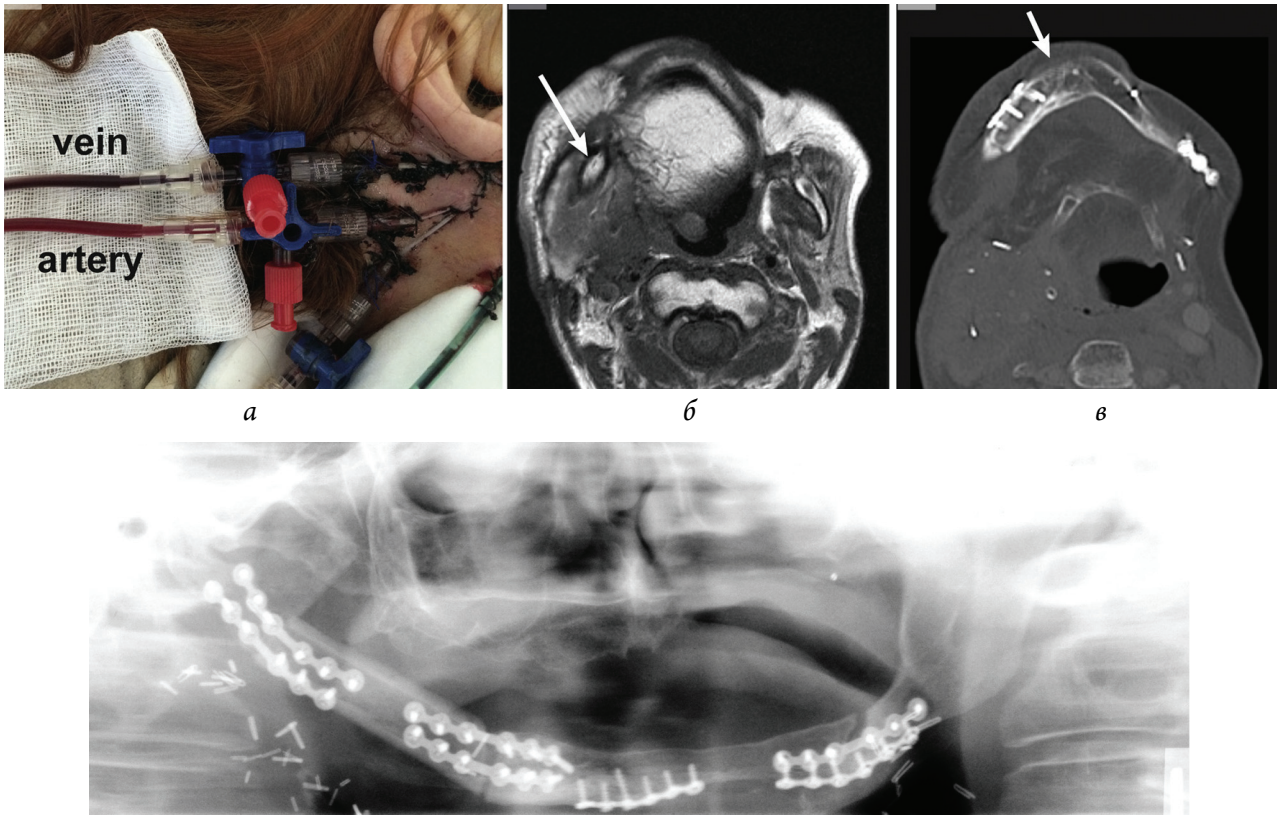

Рис. 11. Клиническое использование экстракорпорального перфузионного устройства [70]: *а* – подключение устройства к сосудам шеи; *б* – МРТ-исследование на 25-е сут после операции – жизнеспособная костная ткань; *в* – КТ чрез 6 мес после операции – полная интеграция костных структур в переднем отделе; *г* – панорамная рентгенограмма – жизнеспособная костная ткань с полной ее интеграцией в прилежащие костные структуры

Fig. 11. Clinical use of an extracorporeal perfusion device [70]: *a* – connecting the device to the vessels of the neck; *б* – MRI study on the 25th day after the operation – viable bone tissue; *в* – CT after 6 months after surgery – complete integration of bone structures in the anterior region; *г* – panoramic radiograph – viable bone tissue with its full integration into the adjacent bone structures

НАСТРОЙКА И КЛИНИЧЕСКОЕ ИСПОЛЬЗОВАНИЕ ЭКСТРАКОРПОРАЛЬНОГО ПЕРФУЗИОННОГО УСТРОЙСТВА

Пакет для переливания крови заполняли 150 мл гепаринизированной крови, взятой из центрального артериального катетера пациента, и соединяли с донорской артерией лоскута через удлинительную линию в 60 см. Канюля диаметром 3 мм была вставлена в каждую из двух вен лоскута для сбора возвращающейся крови во второй пакет. Кровь согревали до температуры 38 °С посредствам оборачивания инфузионной системы вокруг нагревающего цилиндра. Перфузию лоскута артериальной кровью из пакета начинали с частотой в 30 ударов в минуту под давлением 120/80 мм рт. ст. Давление было снижено до 100/60 мм рт. ст. после 4–6 ч работы устройства. Уровень гемоглобина (Hb), капиллярный кровоток, скорость и насыщение гемоглобина кислородом (SO_2) контролировали каждые 2 ч с использованием комбинированной лазерной доплеровской флоуметрии и ремиссионной спектроскопии.

Возвратную венозную кровь собирали в отдельный пакет и анализировали уровни pO_2, pH, молочной кислоты и глюкозы. Её не реинфузировали. Пациенту вводили гепарин внутривенно, чтобы сохранить уровень АЧТВ около 60%. Все дни экстракорпоральной перфузии проводили мониторинг лоскутов на предмет состояния кровотока в нем (цвет, капиллярное наполнение, венозный возврат), включая комбинированную лазерную доплеровскую флоуметрию и ремиссионную спектроскопию. Ежечасно артериальную кровь забирали из пакета для анализа в ней газов. В зависимости от оставшегося объема артериальной крови и результатов анализа газов, пакет пополняли каждые несколько часов. Кровь пациента контролировали ежедневно на предмет развития анемии. Эритромассу переливали пациентам только при снижении уровня гемоглобина ниже 80 г/л. Пациенты были под седацией в течение первых 24 ч. Затем фармакологическую седацию постепенно отменяли, и пациентов инструктировали на предмет запрета резких движений в кровати. На протяжении всей процедуры экстракорпоральной перфузии пациенты находились в отделении интенсивной терапии.

ОЦЕНКА СОСТОЯНИЯ ЛОСКУТА И ЕГО АВТОНОМИЗАЦИИ

Через 4–6 ч работы устройства экстракорпоральной реперфузии артериальное давление в нем снижали до 100/60 мм рт. ст., а частоту – до 25 ударов в минуту. Венозный возврат в резервуар изменялся во времени и в среднем составлял около 3 мл/мин. Через 24 ч частота была снижена до 20 ударов в минуту, кровяное давление – до 80/40 мм рт. ст. В результате скорость потока артериальной крови из пакета составила 1 мл/мин. Тепловая толерантность к ишемии у мышц составляет до 4 ч, поэтому тренировка лоскута заключалась в прерывании перфузии на 3-й день после операции, начиная с 10 мин каждый час. Интервалы все больше расширяли, до 4 раз по 30 мин/день в течение следующих 5 дней и 4 раз по 60 мин в день вплоть до 10-го дня.

Помимо клинической картины, жизнеспособность лоскута оценивали каждые 2 ч с использованием комбинированной лазерной допплеровской флоуметрии и ремиссионной спектроскопии (O_2C). Кроме этого, проводили анализ газов артериальной и венозной крови, взятой из системы экстракорпоральных трубок с оценкой pH, уровня гемоглобина, содержания кислорода и углекислого газа. Более темный цвет венозной крови был принят в качестве доказательства непрерывного метаболизма и сохранной жизнеспособности лоскута. В попытке дальнейшего ускорения неоваскуляризации и настройки соответствующей перфузии, систему регулярно корректировали для получения нижней границы SO_2, избегая критических значений. Согласно предыдущим исследованиям [77], значения постоянного капиллярного кровотока менее 15AU и насыщения гемоглобина кислородом (SO_2) менее 10% были определены как критические для кровоснабжения лоскута. Быстрое увеличение концентрации Hb > 30% было принято как признак венозной недостаточности. Основной точкой приложения экстракорпоральной перфузии был лоскут, сохранивший жизнеспособность после временной остановки внешнего кровоснабжения в течение более 4 ч, начиная с 10-го дня. Эти данные по определению жизнеспособности лоскута получали с помощью комбинированной лазерной допплеровской флоуметрии с ремиссионной спектроскопией, а также внутривенной флуоресцентной ангиографии индоцианином зеленым. Катетеры, соединенные с донорскими сосудами, были удалены через 2–4 дня после завершения экстракорпоральной перфузии. Через 3 и 6 мес после завершения экстракорпоральной перфузии малоберцового лоскута оценивали морфометрические показатели кости и функциональные параметры поддерживаемой в ней перфузии (магнитно-резонансная томография, ^{99}Тс-сцинтиграфия или ПЭТ-КТ).

Клинические наблюдения за тремя пациентами показали, что разработанное устройство для экстракорпоральной перфузии малоберцовых кожно-мышечно-костных лоскутов у паци-

ентов, не имеющих адекватных реципиентных сосудов, может обеспечить им адекватное кровоснабжение и приживление в реципиентном ложе (см. рис. 11, *в*).

Пробы на определение напряжения кислорода в крови из артериальных и венозных сосудов свободных малоберцовых лоскутов (без микрососудистых анастомозов) в течение всей процедуры перфузии показали вполне благоприятные средние значения: в артериальной крови pO_2 = 114,9 мм рт. ст., pCO_2 – 32,8 мм рт. ст.; в венозной крови pO_2 = 67,7 мм рт. ст., pCO_2 = 38,2 мм рт. ст. Кровопотерю за весь период экстракорпоральной перфузии аутологичной крови (10–13 сут) восполняли эритромассой – от 12 до 25 U.

Таким образом, технология экстракорпоральной перфузии свободных композитных лоскутов открывает новые возможности для третичных реконструкций. Она позволяет даже при отсутствии реципиентных сосудов, т.е. без микрососудистых анастомозов, решать самые сложные хирургические задачи, которые нельзя решить никакими другими методами, как только пересадкой кровоснабжаемых комплексов тканей. Недостатком этой технологии является невозможность реинфузии «лоскутной» венозной крови, что становится показанием для последующей коррекции кровопотери большими объемами донорской эритромассы.

ИНТРАОПЕРАЦИОННОЕ СПАСЕНИЕ ЛОСКУТОВ С ПОМОЩЬЮ НЕПРОДОЛЖИТЕЛЬНОЙ ЭКСТРАКОРПОРАЛЬНОЙ ПЕРФУЗИИ

Проблема отсутствия адекватных реципиентных сосудов остается чрезвычайно актуальной в реконструктивной микрохирургии дефектов лица, например, после удаления плоскоклеточной карциномы полости рта. Она составляет 80–90% всех злокачественных опухолей полости рта. После удаления карциномы дефект закрывают свободным лучевым либо ALT лоскутом. У части таких пациентов, в силу разных причин, встречаются трудности включения в кровоток ранее размеченных (по результатам УЗИ) и выделенных во время операции непригодных к анастомозированию реципиентных сосудов. В этих случаях для лоскута потребуется поиск альтернативных источников кровоснабжения, что приведет к очень длительной первичной ишемии лоскута и его гибели [78]. Спасение свободных лоскутов в таких ситуациях возможно с помощью технологии временной экстракорпоральной перфузии с экстракорпоральной мембранной оксигенацией. Она была разработана в Техническом университете Мюнхена (Германия) и стала совершенствованием пионерской технологии экстракорпоральной перфузии А. Карреля и Ч. Линдберга (1935), предложенной для сохранения жизнеспособности изолированных органов – печени, почки и др. [79]. При этом в качестве перфузионных сред пионеры экстракорпоральной перфузии использовали специально разработанные растворы. В отличие от изолированных органов, микрохирургические композитные лоскуты представлены тканями с различной устойчивостью к ишемии. Например, кость, сухожилия, кожа и жир к ишемии более устойчивы, чем мышцы, сосуды и нервы [80]. Время тепловой ишемии определяется как время устойчивости определенной ткани к аноксии без применения особых технологий (охлаждение) и для композитных тканей не превышает 4–6 ч [81]. Устройство, разработанное для экстракорпоральной перфузии свободных композитных лоскутов с мембранной оксигенации крови, работает по принципу аппарата искусственного кровообращения (рис. 12).

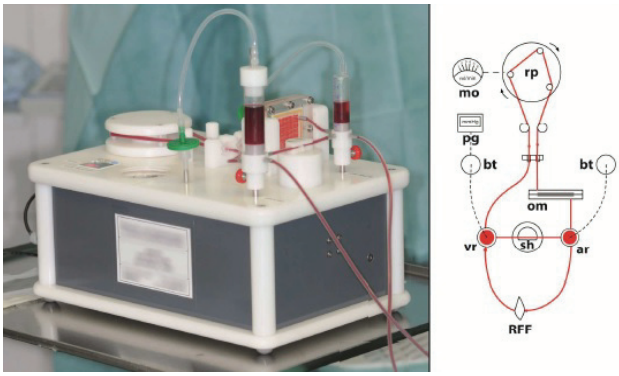

Рис. 12. Устройство для экстракорпоральной перфузии свободных лоскутов (Fichter A.M., 2016)

Fig. 12. Device for extracorporeal perfusion of free flaps (Fichter A.M., 2016)

Устройство состоит из роликового насоса (rp) с мотором (mo) (Ing. Buro Humbs, Германия), мембранного оксигенатора (om) [type Oxyphan PP50/280, Fa. Membrana GmbH, Германия], двух резервуаров – артериального (ar) и венозного (vr), которые служат также ловушками для пузырьков (bt) (рис. 12). Роликовый насос запрограммирован на перфузию лучевого лоскута: максимальное систолическое перфузионное давление – 140 мм рт. ст., перфузионный ток – 5 мл/мин. Венозный резервуар соединен с системой регулируемого отрицательного давления. Между артериальным и венозным резервуарами находится запрограммированный на определенную величину давления специальный шунт (sh). В случае, если давление в системе превысит определенный порог, то давление уравновесится открытием шунта между артериальным и венозным резервуарами. Перфузатом

служит гепаринизированная и разведенная аутологичная артериальная кровь (2 мл раствора Рингера / 10 мл). Роликовый насос транспортирует кровь через мембранный оксигенатор и далее в артериальный резервуар (ar), а из него – в артерию лучевого лоскута (RFF). В это время венозный возврат собирается в другом резервуаре (vr), соединенном с датчиком давления (pg). Все трубки, коннекторы, резервуары и мембранный оксигенатор, которые соприкасались с кровью, были стерильными и разрешены для использования FDA.

Состояние лоскута оценивали по неинвазивным данным лазерной допплеровской флоуметрии и ремиссионной спектроскопии: насыщение тканей кислородом (SO_2 %), уровень гемоглобина (Hb AU), кровотока (AU) и его скорости (AU) согласно рекомендациям F. Holzle и соавт. (2010) [77].

Временную экстракорпоральную перфузию свободного лучевого лоскута (с экстракорпоральной мембранной оксигенацией) можно с успехом осуществлять в течение 4 ч, до тех пор, пока не будут подготовлены альтернативные реципиентные сосуды (рис. 13–15). В среднем, у 8 пациентов этот временной промежуток составил (147 ± 52) мин (от 77 до 237 мин).

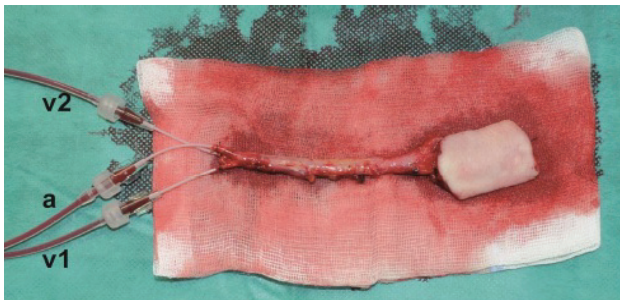

а

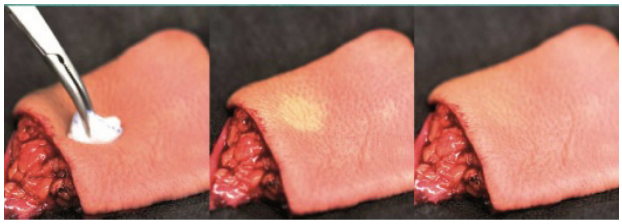

б

Рис. 13. Экстракорпоральная перфузия при реконструкции дефекта рта: *а* – поднятый лучевой лоскут предплечья с канюлированной лучевой артерией и сопровождающими венами (v1, v2); *б* – здоровый цвет островка кожи и кровотечение со всех краев кожи являются клиническими показателями лоскута с хорошей перфузией [1–3])

Fig. 13. Extracorporeally perfused radial forearm flap (*a*). Raised radial forearm flap with cannulated radial artery (a) and comitant veins (v1, v2). A healthy colour of the skin island and bleeding from all margins of the skin are clinical indicators for a well-perfused flap (б) [1–3])



Рис. 14. Видеоангиография с индоцианином зеленым. Лучевой лоскут предплечья с экстракорпоральной перфузией с сильным сигналом индоцианинового зеленого, указывающим на отличную перфузию во всех областях лоскута (*). Контрольная площадка

Fig. 14. Indocyanine green video angiography. Extracorporeally perfused radial forearm flap with strong Indocyanine Green signal indicating excellent perfusion in all areas of the flap (*). Reference area

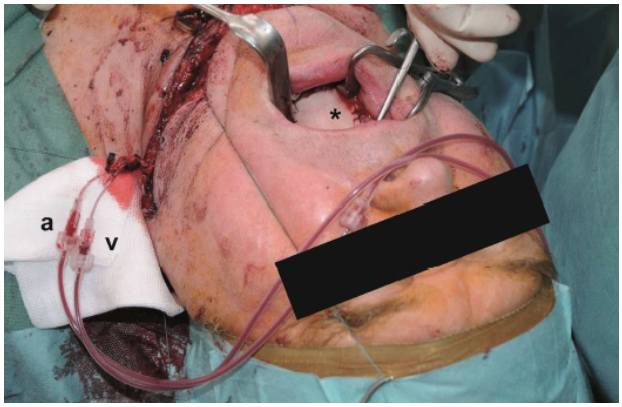

Рис. 15. Лучевой лоскут предплечья с экстракорпоральной перфузией во время первичной реконструкции. Экстракорпоральная реперфузия лучевого лоскута (*), закрывающего дно полости рта во время ревизии лоскута у пациента с плоскоклеточным раком полости рта в анамнезе. Через 2 ч 55 мин экстракорпоральной перфузии можно начинать выполнение сосудистых анастомозов на противоположной стороне шеи

Fig. 15. Extracorporeally perfused radial forearm flap during primary reconstruction. Extracorporeally reperfused radial forearm flap (*) covering the floor of the mouth during flap revision in a patient with a history of oral squamous cell carcinoma. Ultimately, after 2 hours and 55 minutes of extracorporeal perfusion, anastomoses could be commenced at the contralateral neck side

Экстракорпоральная перфузия свободных лоскутов с экстракорпоральной мембранной оксигенацией – перспективное направление в реконструктивной микрохирургии. Она позволяет до 4 ч сохранять жизнеспособность свободного лоскута в случаях отсутствия адекватных реципиентных сосудов и необходимости выделения альтернативных сосудов вне реципиентной области. Решение проблемы тканевого отека – известного побочного эффекта при продолжительной (более 6 ч) экстракорпоральной перфузии свободных лоскутов – было найдено M.B. Ozturk и соавт. в 2019 г [82]. С помощью экстракорпоральной мембранной оксигенации

им удалось в течение 6 сут сохранять жизнеспособность DIEP-лоскутов, взятых у 5 пациенток во время абдоминопластики.

ЗАКЛЮЧЕНИЕ

Анализ работ, касающихся гибели реперфузируемых лоскутов, показал, что регулярное совершенствовании техники исполнения микрососудистого шва на мелких животных крайне важно. Однако хорошие мануальные навыки не могут гарантировать 100%-ю профилактику фатальных осложнений, т.е. приводящих к гибели лоскутов в клинических условиях. Это можно объяснить тем, что во время тренинга на экспериментальных моделях мы имеем дело со здоровым сосудами. И результаты здесь будут всегда лучше, чем в клинике. Примечательно, что у детей, имеющих здоровые сосуды, хирурги почти всегда получают отличный результат наложения микрососудистых анастомозов. У взрослых пациентов микрососудистые швы довольно часто выполняют на фоне сердечно-сосудистых заболеваний (атеросклероз, гипертоническая болезнь и др.), т.е. на патологически измененной сосудистой стенке. Поэтому у взрослых пациентов больше фатальных тромботических проблем, чем у детей.

Что касается дефектов технического исполнения микрососудистых анастомозов, то необходимо помнить, что скомпроментированный реперфузированный лоскут, независимо от причин, обычно локализующихся в сосудистой ножке (натяжение, внешнее сдавление, перегиб, перекрут, артериальный спазм), начинает погибать уже на операционном столе, т.е. вскоре после запуска кровотока. Клинически (интраоперационно) анастомотическое тромбообразование может проявить себя уже в первые 10 мин после запуска кровотока, поэтому рекомендуется не спешить с окончательной фиксацией лоскута в реципиентной ране.

Тромботические осложнения в ходе оперативного вмешательства либо в первые 2 ч после него относятся к категории ближайших осложнений. При первых же признаках анастомотического тромбоза, возникших в ходе оперативного вмешательства, либо в первые 2 ч после него, необходима ревизия сосудистой ножки по экстренным показаниям. Ранние тромбозы клинически проявляют себя в первые 3 сут после операции. На их долю приходится большинство сосудистых тромбозов. Причинами ранних тромбозов являются: внешняя компрессия сосудистой ножки гематомой и венозная недостаточность. Спасение лоскутов при ранних тромбозах также предполагает ревизию сосудистой ножки лоскута. Эвакуация гематомы (вымывание), катетеризация подкожных вен либо наложение второго венозного анастомоза для декомпрессии переполненного венозного русла лоскута могут разрешить эту проблему.

В настоящее время происходит смена парадигмы микрососудистой хирургии. Решающую роль в сохранении жизнеспособности свободных лоскутов стали играть не столько строгое соблюдение принципа соотношения длины и ширины выкраиваемого аутотрансплантата, сколько величина объемной скорости кровотока по питающим сосудам при обязательном соблюдения принципа адекватности артериального притока венозному оттоку. Техническое обеспечение этого принципа в обязательной дооперационной оценке гемодинамических показателей объемного кровотока в донорских и реципиентных сосудах. Возможно, это позволит уменьшить частоту ранних и поздних тромбозов в сосудистой ножке.

Появление технологии экстракорпоральной перфузии свободных лоскутов расширило возможности предотвращения продолжительной (до 4 ч) тепловой (первичной) ишемии свободных лоскутов на период выделения и подготовки альтернативных реципиентных сосудов при первичной реконструкции мягкотканных дефектов после удаления опухолей головы и шеи. При третичной реконструкции дефектов нижней зоны лица стало возможным сохранять жизнеспособность свободных лоскутов без наложения микрососудистых анастомозов, до полного приживления лоскута в реципиентной зоне (постоянная экстракорпоральная перфузия по Wolff K.D. et al., 2016).

ЛИТЕРАТУРА / REFERENCES

1. Chen K.T., Mardini S., Chuang D.C. et al. Timing of presentation of the first signs of vascular compromise dictates the salvage outcome of free flap transfers. *Plast. Reconstr. Surg.* 2007;.120(1):187-195. doi: 10.1097/01.prs.0000264077.07779.50
2. Fu Chan Wei, Mardini S. Flaps and reconstructive surgery. *Elsevier Inc.*, Taipei, 2009. 638 p.
3. Khouri R. K., Cooley B. C., Kunselman A. R. et al. A prospective study of microvascular free-flap surgery and outcome. *Plast. Reconstr. Surg.* 1998;102(3):711-721. doi: 10.1097/00006534-199809030-00015
4. Yazar S., Hung-Chi Chen, Mardini S. Augmentation of venous drainage be a venous anastomosis for pedicled flaps. *J. Reconstr.Microsurg.* 2008;24(5):369-376. doi: 10.1055/s-2008-1080531 Epub 2008 Jul 2.
5. Acland R.D., Sabapathy S.R. Acland's practice manual for microvascular surgery. 3th Ed. Louisville-Coimbatore, 2008. 122 p.

6. Hidalgo D.A., Jones C.S. The role of emergent exploration in free-tissue transfer: a review of 150 consecutive cases. *Plast. Reconstr. Surg.* 1990; 86:492-498.
7. Fong H.C., Levin L.S. Avoiding complications in microsurgery and strategies for flap take-back. *Arch. Plast. Surg.* 2019;46(5):488-491. doi: 10.5999/aps.2019.00059 Epub 2019 Aug 30.
8. Голяна С.И., Говоров А.В., Зайцева Н.В. и др. Анализ осложнений при микрохирургической аутотрансплантации пальцев стоп у детей. Методы профилактики и борьбы с ними. В кн.: *Научно-практическая конференция с международным участием «Врожденная и приобретенная патология верхних конечностей у детей (диагностика, лечение, реабилитация)»*, 29–30 сентября 2016 г.: сб. тез. СПб., 2016:25-26 [Golyana S.I., Govorov A.V., Zaytseva N.V. et al. Analiz oslozhneniy pri mikrohirurgicheskoy autotransplantatsii pal'tsev stop u detey. Metody profilaktiki i bor'by s nimi [Analysis of complications in microsurgical autotransplantation of toes in children. Methods of prevention and control of them. In: *Scientific and practical conference with international participation "Congenital and acquired pathology of the upper limbs in children (diagnosis, treatment, rehabilitation)", September 29–30, 2016. Collection of abstracts*. St. Petersburg, 2016. P. 25–26. (In Russ.)].
9. Biemer E., Duspiva W. *Reconstructive microvascular surgery*. Springer-Verlag: Berlin, Heidelberg, New York, 1982. 151 p.
10. Egozi D., Fodor L., Ullmann Y. Salvage of compromised free flaps in trauma cases with combined modalities. *Microsurgery*. 2011;31(2):109-115. doi: 10.1002/micr.20852. Epub 2011 Jan 28
11. Rinker B.D., Stewart D.H., Pu L.L. et al. Role of recombinant tissue plasminogen activator in free flap salvage. *J. Reconstr. Microsurg*. 2007;23(2):69-73. doi: 10.1055/s-2007-970185
12. Conrad M.H., Adams W.P. Jr. Pharmacologic optimization of microsurgery in the new millennium. *Plast. Reconstr. Surg*. 2001;108:2088-2096. doi: 10.1097/00006534-200112000-00041
13. Hartrampf C.R. Jr, Drazan L., Noel R.T. A mechanical leech for transverse rectus abdominis musculocutaneous flaps. *Ann. Plast. Surg*. 1993;31(2):103-105. doi: 10.1097/00000637-199308000-00002
14. Stasch T., Goon P., Haywood R.M. et al. DIEP flap rescue be venesection of the superficial epigastric vein. *Ann. Plast. Surg*. 2009;62(4):372-373. doi: 10.1097/SAP.0b013e318184aab5
15. Blondeel P.N., Amstein M., Verstraete K. et al. Venous congestion and blood flow in free transverse rectus abdominis myocutaneous and deep inferior epigastric perforator flaps. *Plast. Reconstr. Surg*. 2000;106:1295-1299. doi: 10.1097/00006534-200011000-00009
16. Gursoy K., Kankaya Y., Uysal A. et al. Dealing with venous congestion of free flaps. *J. Craniofac. Surg*. 2008;19(6):1645-1647. doi: 10.1097/SCS.0b013e31818c0318
17. Wong C.H., Tan B.K. Intermittent short saphenous vein phlebotomy: an effective technique of relieving venous congestion in the distally based sural artery flap. *Ann. Plast. Surg*. 2007;58(3):303-307. doi: 10.1097/01.sap.0000238458.33475.ca
18. Kroll S.S., Schusterman M.A., Reece G.P. et al. Timing of pedicle thrombosis and flap loss after free-transfer. *Plast. Reconstr. Surg*. 1996;98:1230-1233. doi: 10.1097/00006534-199612000-00017
19. Mirzabeigi M.N., Wang T., Kovach S.J. et al. Free flap take-back following postoperative microvascular compromise: predicting salvage versus failure. *Plast. Reconstr. Surg*. 2012;130:579-589. doi: 10.1097/PRS.0b013e31825dbfb7
20. Utley D.S., Koch R.J, Goode R.L. The failing flap in facial plastic and reconstructive surgery: role of medicinal leech. *Laryngoscope*. 1998;108(8, Pt1):1129-1135. doi: 10.1097/00005537-199808000-00005
21. Tran N.V., Bishop A.T., Convery P.A. et al. Venous congestive flap salvage with subcutaneous rtPA. *Microsurgery*. 2006;26(5):370-372. doi: 10.1002/micr.20254
22. Ayhan S., Uygur S., Kucukoduk I. et al. Salvage of congested DIEP flap with subcutaneous recombinant tissue plasminogen activator treatment. *J. Plast. Reconstr. Aesthet. Surg*. 2009;62(11):e453-e454. doi: 10.1016/j.bjps.2008.05.043. Epub 2008 Oct 11
23. Ihler F., Matthias C., Canis M. Free flap salvage with subcutaneous injection of tissue plasminogen activator in head and neck parients. *Microsurgery*. 2013;33(6):478-481. doi: 10.1002/micr.22132. Epub 2013 Jul 11
24. Yoon A., Jones N.F. Critical time for neovascularization/angiogenesis to allow free flap survival after delayed postoperative anastomotic compromise without surgical intervention: a review of the literature. *Microsurgery*, 2016;36(7):604-612. doi: 10.1002/micr.30082. Epub 2016 Jul 4
25. Saldago C.J., Smith A., Kim S. et al. Effects of late loss of arterial inflow of free flap survival. *J. Reconstr. Microsurg*. 2002;18:579-584. doi: 10.1055/s-2002-35095
26. Gurunluoglu R. Can a revascularized thumb survive with no digital inflow? *Plast. Reconstr. Surg*. 2010;125:212e-214e. doi: 10.1097/PRS.0b013e3181d51606
27. Adani R., Lazzaro L., Tarallo L. Great toe transfer survival after thrombosis at 7 days. *Eur. J. Plast. Surg*. 2013;36:211-212.
28. Khoo C., Bailey B. A behaviour of free muscle and musculocutaneous flaps after early loss of axial blood supply. *Brit. J. Plast. Surg*. 1982;35:43-46. doi: 10.1016/0007-1226(82)90082-0

29. Rath T., Piza H., Opitz A. Survival of a free musculocutaneous flap after early loss arterial blood supply. *Brit. J. Plast. Surg.* 1986;39:530-532. doi: 10.1016/0007-1226(86)90129-3
30. Kissun D., Shaw R., Vaughan E. Survival of a free flap after arterial disconnection at six days. *Brit. J. Oral Maxillofac. Surg.* 2004;42:163-165. doi: 10.1016/S0266-4356(03)00265-1
31. Nelson J.A., Kim E.M., Eftekhan K. et al. Late venous thrombosis in free flap breast reconstruction. Strategies for salvage after this real entity. *Plast. Reconstr. Surg.* 2012; 129:8e-15 e. doi: 10.1097/PRS.0b013e3182361f7f
32. Skrbic S., Stanec Z. Early rupture of the arterial anastomoses with free flap survival. *Injury*. 1995;26:494-496. doi: 10.1016/0020-1383(95)00068-k
33. Rothaus K.O., Acland R.D. Free flap neo-vascularization: case report. *Brit. J. Plast. Surg.* 1983;36:348-349. doi: 10.1016/s0007-1226(83)90059-0
34. Burns A., Avery B.S., Edge C.J. Survival of microvascular free flaps in head and neck surgery after early interruption of the vascular pedicle. *Brit. J. Oral Maxillofac*. 2005;43:426-427. doi: 10.1016/j.bjoms.2005.01.013
35. Godden D., Thomas S. Survival of a free flap after vascular disconnection at 9 days. *Brit. J. Oral Maxillofac.* 2002;40:446-447.
36. Wise L., Harsha M., Kim N. et al. Free flap survival despite early loss of the vascular pedicle. *Head Neck.* 2011;33:1068-1071. doi: 10.1002/hed.21354. Epub 2010 Feb 19
37. Amato M.M., Rodriguez L.R., Lineaweaver W.C. et al. Survival of free tissue transfer following internal jugular venous thrombosis. *Plast. Reconstr. Surg.* 1999;104:1406-1408. doi: 10.1097/00006534-199910000-00025
38. Ribuffo D., Chiummariello S., Cigna E. et al. Salvage of a free flap after late total thrombosis of the flap and revascularization. *Scand J. Plast. Reconstr. Surg.* 2004;38:50-52. doi: 10.1080/02844310310007872
39. Anajat M., Rozen W.M., Wihtaker I.S. et al. How long fasciocutaneous are flaps dependant on their vascular pedicle: a unique case of SIEA flap survival. *J. Plast. Reconstr. Aesthet. Surg.* 2010;63:15. doi: 10.1016/j.bjps.2009.03.009. Epub 2009 May 15
40. Chubb D., Rozen W.M., Ashton M.W. Early survival of a compromised fasciocutaneous flap without pedicle revision: monitoring with photoplethysmography. *Microsurgery*. 2010;30: 462-465. doi: 10.1002/micr.20781
41. Kubo T., Haramoto U., Yano K. et al. Survival of free-tissue transfer following venous thrombosis. *Plast. Reconstr. Surg.* 2002;109:814. doi: 10.1097/00006534-200202000-00065
42. Asahara T., Masuda H., Takahashi T. et al. Bone marrow origin of endothelial progenitor cells responsible for postnatal vasculogenesis in physiological and pathological neovascularization. *Circ. Res.* 1999;85:221-228. doi: 10.1161/01.res.85.3.221
43. Black M.J., Chait L., O'Brien B.M. et al. How soon may the axial vessels of a surviving free flap be safely ligated: a study in pigs. *Brit. J. Plast. Surg.* 1978;31:295-299. doi: 10.1016/s0007-1226(78)90114-5
44. Kadota H., Sakuraba M., Kimata Y. et al. Analysis of thrombosis on postoperative day 5 or later after microvascular reconstruction for head and neck cancers. *Head Neck*. 2009;31:635-641. doi: 10.1002/hed.21021
45. Clarke H.M., Howard C.R., Pynn B.R. et al. Delayed neovascularization in free skin flap transfer to irradiated beds in rats. *Plast. Reconstr. Surg.* 1985;75:560-564. doi: 10.1097/00006534-198504000-00021
46. Barret K., Boitano S., Barman S. et al. Blood as circulatory fluid and the dynamics of blood and lymph flow: Ganong's Review of Medical Physiology. New York: McGraw-Hill, 2012 (Chapter 31).
47. Franz M. Wound healing. In: Doherty G. (ed.) *Current diagnosis and treatment: Surgery*. 13th ed. New York: McGraw-Hill, 2010 (Chapter 6).
48. Giunta R.E., Holzbach T., Taskov C. et al. $AdVEGF_{165}$ gene transfer increases survival in overdimensioned skin flaps. *J. Gene Med*. 2005; 7(3):297-306. doi: 10.1002/jgm.675
49. Казенов Д.В. *Сравнительная характеристика регенераторного процесса обширных хирургических ран при применении ангиогенина и куриозина (экспериментальное исследование)*: автореф. дис. … канд. мед. наук. Новосибирск, 2006:23 с. [Kazenov D.V. *Sravnitel'naya harakteristika regeneratornogo protsessa obshirnyh hirurgicheskih ran pri primenenii angiogenina i kuriozina (eksperimental'noye issledovaniye)*. Avtoref. dis. kand. med. nauk [Comparative characteristics of the regenerative process of extensive surgical wounds with the use of angiogenin and curiosin (experimental study): Author. Diss. Cand. Med. sci.]. Novosibirsk, 2006, 23 p.] (In Russ).
50. Granzow J., Li A.I., Caton A. et. al. Free flap survival following failure of the vascular pedicle. *A. Plast. Surg.* 2015;75(1):44-48. doi: 10.1097/SAP.0000000000000136
51. Mucke T., Bergmann A., Wagenpfeil S. et al. Autonomization of epigastric flaps in rats. *Microsurgery.* 2011;31(6):472-478. doi: 10.1002/micr.20892. Epub 2011 Apr 18
52. Mucke T., Wolff K.D., Rau A. et al. Autonomization of free flaps in the oral cavity: a prospective clinical study. *Microsurgery*. 2012;32:201-206. doi: 10.1002/micr.20984. Epub 2012 Jan 20
53. Bachelor A.G.G. Reverse flow as an option in microvascular recipient anastomoses (discussion). *Plast. Reconstr. Surg.* 1977;100:1786-1787. doi: 10.1097/00006534-199712000-00021
54. Ad Ell D.D., Sichel J.E. Reversed-flow external jugular vein: an optional recipient vessel in microsurgical head and neck reconstruction. *Plast. Reconstr. Surg.* 2004;113:1873-1875. doi: 10.1097/01.prs.0000119872.60605.90

55. Shin H.-S. et al. An alternative option to overcome difficult venous return in head and neck free flap reconstruction. *J. Plast. Reconstr. Aesthet. Surg.* 2013;66:1243-1247. doi: 10.1016/j.bjps.2013.05.034. Epub 2013 Jun 13.
56. Schneider D.S., McClain L., Robb P.K. et al. Use of internal mammary vessels in head and neck microvascular reconstruction. *Arch. Otolaryngology. Head Neck Surg.* 2012;138(2):172-176. doi: 10.1001/archoto.2011.1150
57. Roche N.A., Houtmeyers P., Vermeersch H.F. et al. The role of the internal mammary vessels as recipient in secondary and tertiary head and neck reconstruction. *J. Plast. Reconstr. Aesthet. Surg.* 2012;65(7):885-892. doi: 10.1016/j.bjps.2012.01.006. Epub 2012 Jan 27.
58. Sturtz G., Heidekruger P.I.D., Ninovic M. Die Arteria und Vena thoracica interna als alternative Anschlussgefasse fur die microchirurgische Rekonstruktion von Defekten im Kopf- und Halsbereich beim gefassverarmten Hals. *Handchir. Mikrochir. Plast. Chir.* 2012, Bd. 44(02):75-79. doi: 10.1055/s-0031-1299767 Epub 2012 Apr 11.
59. Buck P.M, Wax M.K., Petrizor D.I. Internal mammary vessels: alternate recipient vessels in microvascular head and neck reconstruction. *J. Oral. Maxillofac. Surg.* 2016; 74(9):1896.e1-6. doi: 10.1016/j.joms.2016.02.015 Epub 2016 Feb 27.
60. Murray A.C.A., Rozen W.M., Alonso-Burgos A. et al. The anatomy and variations of the internal thoracic (internal mammary) artery and implications in autologous breast reconstruction: clinical anatomical study and literature review. *Surg. Radiol. Anat.* 2012; 34(2):159-165. doi: 10.1007/s00276-011-0886-7 Epub 2011 Oct 11.
61. Cook J.A., Tholpady S.S., Omeni A. et al. Predictors of internal mammary vessel diameter: a computed tomographic angiography assisted anatomic analysis. *J. Plast Reconstr. Aesthet. Surg.* 2016;69(10):1340-1348. doi: 10.1016/j.bjps.2016.07.005. Epub 2016 Jul 12.
62. Urken M., Higgins K.M., Lee B. et al. Internal mammary artery and vein: recipient vessels for free tissue transfer for the head and neck 0n the vessel-depleted neck. *Head Neck.* 2006;28:797-801. doi: 10.1002/hed.20409
63. Ethunandan M., Cole R., Flood T.R. Corlett loop for microvascular reconstruction in a neck depleted of vessels. *Brit. J. Oral Maxillofac. Surg.* 2007;45:493-495. doi: 10.1016/j.bjoms.2006.08.014. Epub 2006 Oct 4.
64. Aycock J.K., Stenson K., Gottlieb L.J. The thoracoacromial trunk: alternative recipient vessels in reoperative head and neck reconstructive microsurgery. *Plast. Reconstr Surg.* 2008;121:88-94. doi: 10.1097/01.prs.0000293858.11494.96
65. Quilichini J., Benjoar M.D., Hivelin M. et al. Semi-free radial forearm flap for head and neck reconstruction in vessel-depleted neck after radiotherapy or radical neck dissection. *Microsurgery,* 2012;32:269-274. doi: 10.1002/micr.21945 Epub 2012 Feb 27
66. Karle W.E., Anand S.M., Clain J.B. et al. Use of combined latissimus dorsi scapular free flap revascularized with vein grafting to the internal mammary artery in a vessels-depleted and previously irradiated neck. *Head Neck.* 2013;35:e328-332. doi: 10.1002/hed.23194 Epub 2012 Nov 14.
67. Bozikov K., Arnez Z.M. Factors predicting free flap complications in head and neck reconstruction. *J. Plast. Reconstr. Aesthet. Surg.* 2006;59:737-742. doi: 10.1016/j.bjps.2005.11.013 Epub 2006 Feb 21.
68. Wolff K.-D., Holzle F., Eufinger H. The radial forearm flap as a carrier for the osteocutaneous fibula graft in mandibular reconstruction. *Int. J. Oral Maxillofac. Surg.* 2003;32:614-618. doi: 10.1054/ijom.2002.0395
69. Wolff K.-D., Mucke T., Lehmbrock J. et al. Repid autonomisation of a combined fibular and antero-lateral thigh flap transferred by a wrist carrier to an irradiated and vessel depleted neck. *J. Surg. Oncol.* 2009;99:123-126. doi: 10.1002/jso.21205
70. Wolff K.-D., Mucke T., von Bomhard A. et al. Free flap transplantation using an extracorporeal perfusion device: first three cases. *J. Craniomaxillofac. Surg.* 2016;44(2):148-154. doi: 10.1016/j.jcms.2015.11.007 Epub 2015 Dec 1.
71. Kayser M.R. Surgical flaps. *Selected Readings in Plastic Surgery*. 1999;9:1-63.
72. Lorenzetti F., Giordano S., Suominen S.et al. Intraoperative hemodynamic evaluation of the radial and ulnar arteries during free radial forearm flap procedure. *J. Reconstr. Microsurg.* 2010;26:73-77. doi: 10.1055/s-0029-1242135 Epub 2009 Nov 9.
73. Lorenzetti F., Giordano S., Tukiainen E. Intraoperative hemodynamic evaluation of the latissimus dosi muscle flap: a prospective study. *J. Reconr. Microsurg.* 2012;28:273-278. doi: 10.1055/s-0032-1311685 Epub 2012 Apr 10.
74. Lorenzetti F., Suominen S., Tukiainen E. et al. Evaluation of blood flow in free microvascular flaps. *J. Reconstr. Microsurg.* 2001;17:163-167. doi: 10.1055/s-2001-14347
75. Wolff K.-D., Fichter A., Braun C. et al. Flap raising on pulsatile perfused cadaveric tissue: a novel method for surgical teaching and exercise. *J. Craniomaxillofac.* 2014;42:1423-1427. doi: 10.1016/j.jcms.2014.04.004 Epub 2014 May 20.
76. Wolff K.-D. New aspects in free flap surgery: mini-perforator flaps and extracorporeal flap perfusion//*J. Stomatol. Maxillofac. Surg.* 2017;118(4):238-241. doi: 10.1016/j.jormas.2017.06.004 Epub 2017 Jun 19.

77. Holzle F., Rau A., Loeffelbein D.J. et al. Results of monitoring fasciocutaneous, myocutaneous, osteocutaneous and perforator flaps: 4-year experience with 166 cases. *Int. J. Oral Maxillofac, Surg.* 2010;39:21-28. doi: 10.1016/j.ijom.2009.10.012 Epub 2009 Nov 26.
78. Fichter A.M., Ritschl L.M., Rau A. et al. J. Free flap rescue using an extracorporeal perfusion. *J. Craniomaxillofac. Surg.* 2016;44(12):1889-1895. doi: 10.1016/j.jcms.2016.09.010 Epub 2016 Sep 23.
79. Carrel A., Lindbergh C.A. The culture of whole organs. *Science*. 1935;81:621-623.
80. Blaisdell F.M. The pathophysiology of skeletal muscle ischemia and reperfusion syndrome: a review. *Cardiovasc. Surg.* 2002;10:620-630. doi: 10.1016/s0967-2109(02)00070-4
81. Taeger C.D., Friedrich O., Dragu A. et al. Assessing viability of extracorporeal preserved muscle transplants using external field stimulation: a novel tool to improve methods prolonging bridge to transplantation time. *Sci. Rep.* 2015;5:11956. doi: 10.1038/srep11956
82. Ozturk M.B., Aksan T., Ozcelik I.B. et al. Extracorporeal free flap perfusion using extracorporeal membrane oxygenation device. An experimental model. *Ann. Plast. Surg.* 2019; 83(6):702-708. doi: 10.1097/SAP.0000000000002014

Поступила в редакцию 10.06.2021, утверждена к печати 26.08.2021
Received 10.06.2021, accepted for publication 26.08.2021

Сведения об авторах:

Байтингер Владимир Фёдорович, д-р мед. наук, профессор, президент АНО «НИИ микрохирургии» (г. Томск), профессор кафедры оперативной хирургии и топографической анатомии ФГБОУ ВО КрасГМУ им. В.Ф. Войно-Ясенецкого Минздрава России (г. Красноярск).
https://orcid.org/0000-0002-5845-588X
Тел.: 8 (3822) 64-57-53.
E-mail: baitinger@mail.tomsknet.ru

Селянинов Константин Владимирович, д-р мед. наук, доцент, зам. директора по лечебной работе АНО «НИИ микрохирургии» (г. Томск)
https://orcid.org/0000-0002-0850-6140
Тел.: 8 (3822)64-53-78.
E-mail: kostya-ivanow@yandex.ru

Information about authors:

Vladimir F. Baytinger, Dr. Med. sci., Professor, President, Institute of Microsurgery, Tomsk, Russia; Professor of the Department of Operative Surgery and Topographic Anatomy, Krasnoyarsk State Medical University named after Prof. V.F. Voyno-Yasenetsky, Krasnoyarsk, Russia.
https://orcid.org/0000-0002-5845-588X
Tel.: +7 (3822) 64-57-53.
E-mail: baitinger@mail.tomsknet.ru

Konstantin V. Selianinov, Dr. Med. sci., Associate Professor, deputy Director for medical work, Institute of Microsurgery, Tomsk, Russia.
https://orcid.org/0000-0002-0850-6140
Tel.: +7 (3822) 64-53-78.
E-mail: kostya-ivanow@yandex.ru